

ISTOLOGIA =
studio dei tessuti

TESSUTO

Insieme di cellule differenziate e delle
sostanze da esse elaborate sostanza
fondamentale

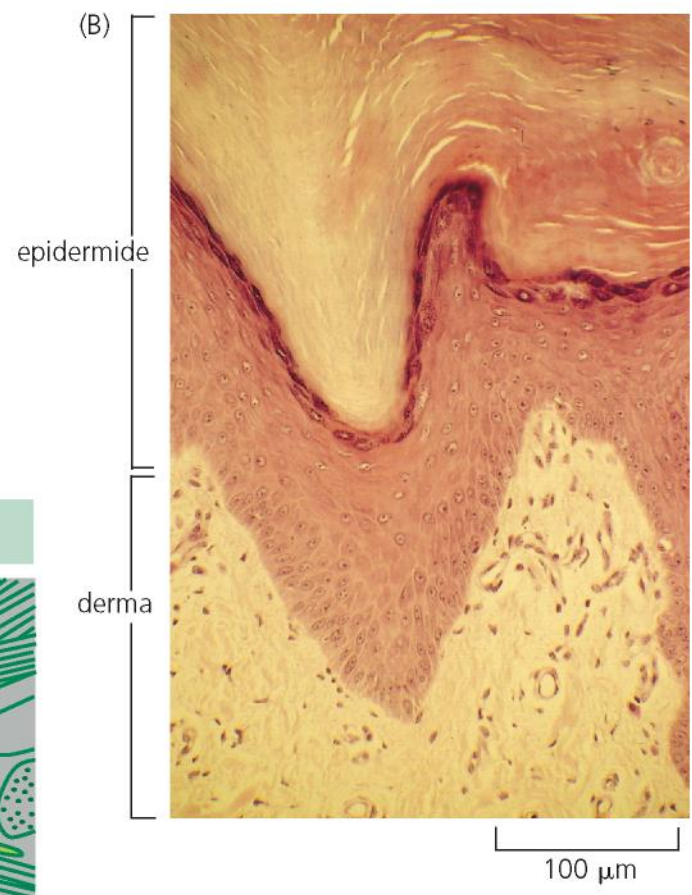
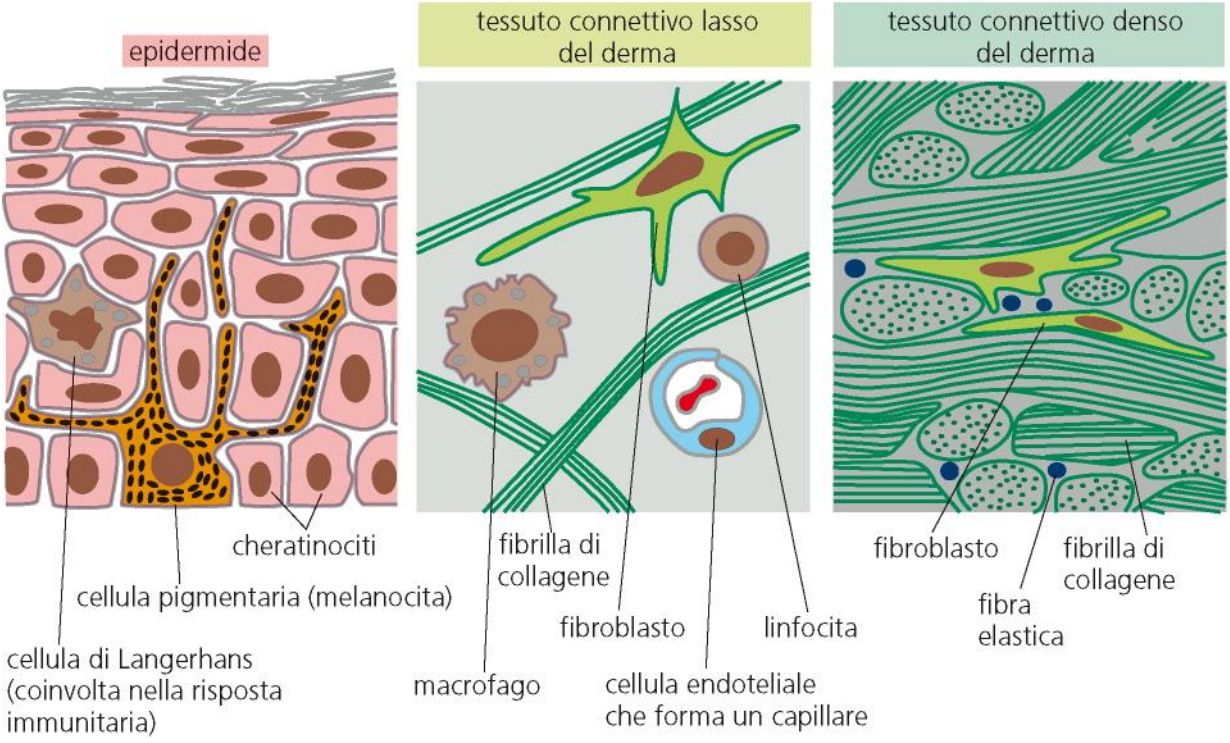
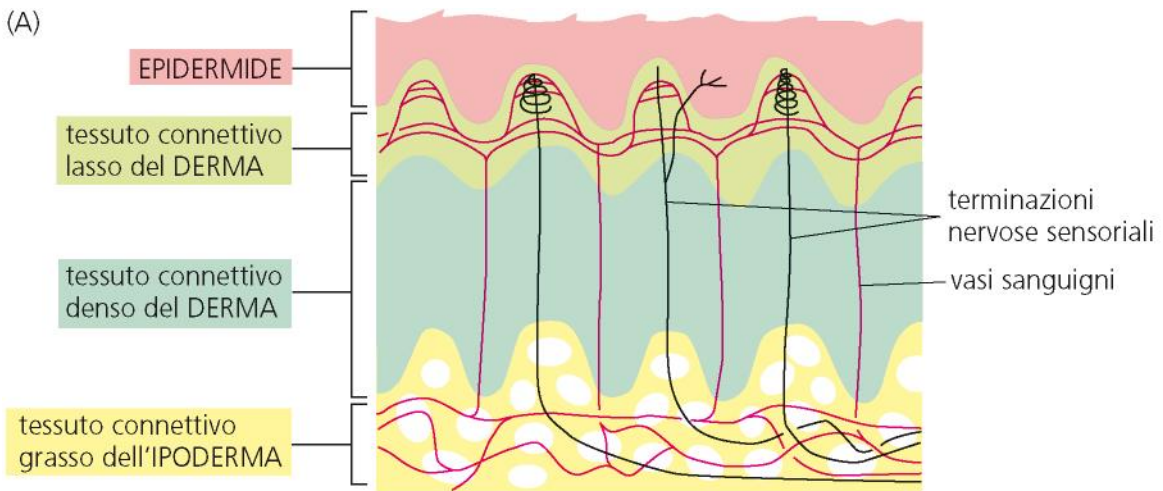
I TESSUTI

TESSUTO EPITELIALE

TESSUTO CONNETTIVO

TESSUTO NERVOSO

TESSUTO MUSCOLARE

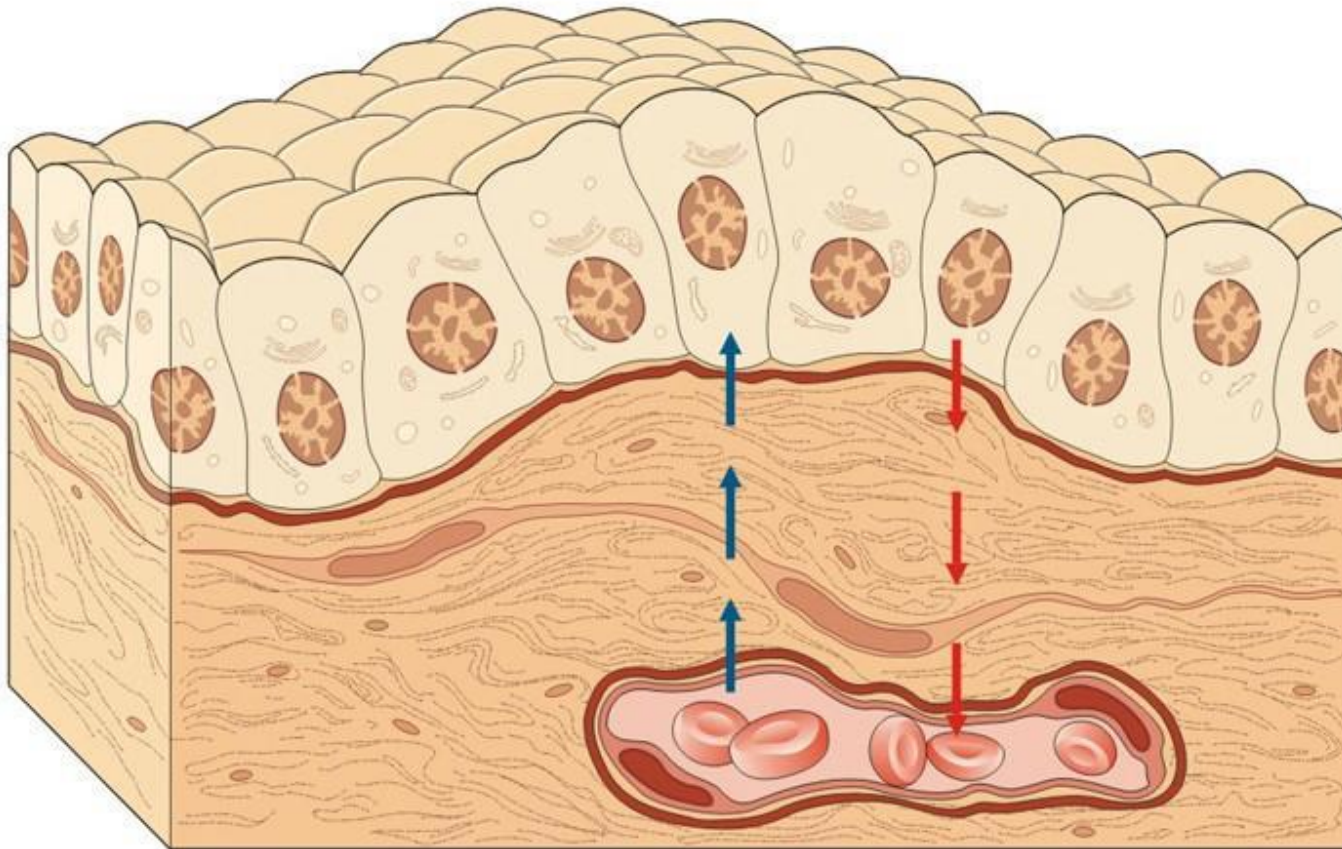


TESSUTO EPITELIALE

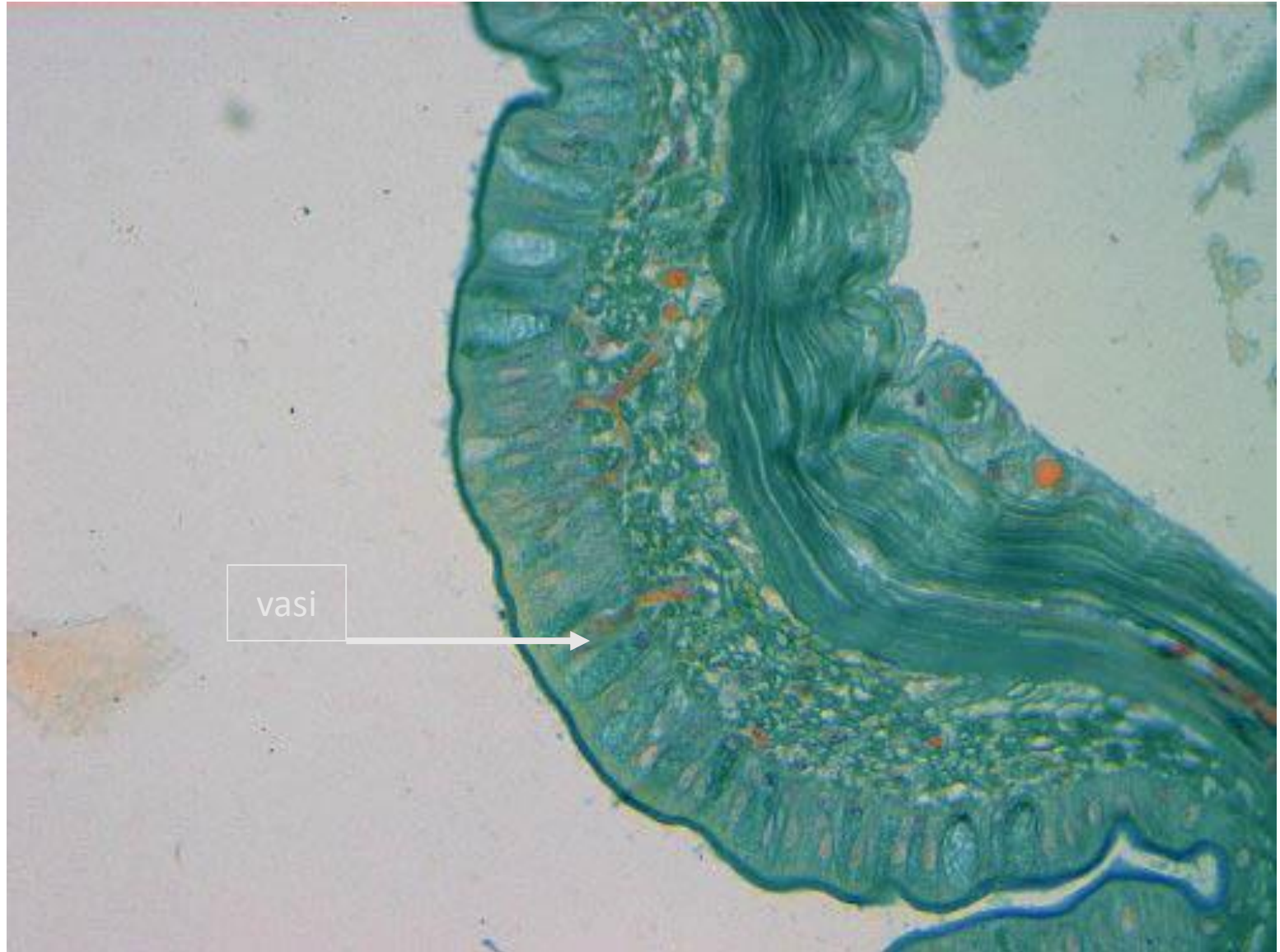
CARATTERI GENERALI

- Cellule giustapposte (non sost. intercellulare)
- Cellule tenute insieme da giunzioni
- Cellule di forma geometrica
- Non vascolarizzati
- Origine embrionale: ectoderma / endoderma

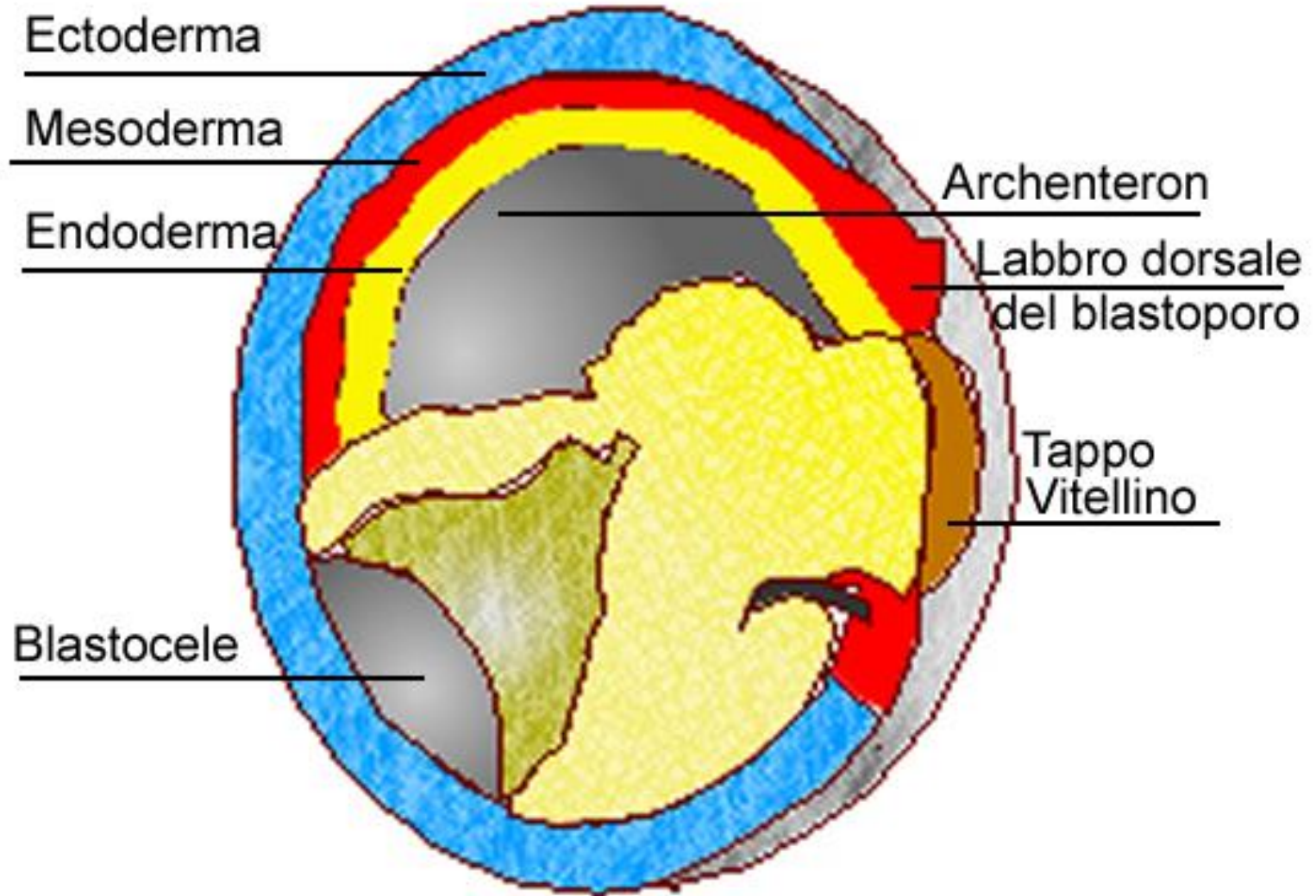
L'epitelio NON è vascolarizzato

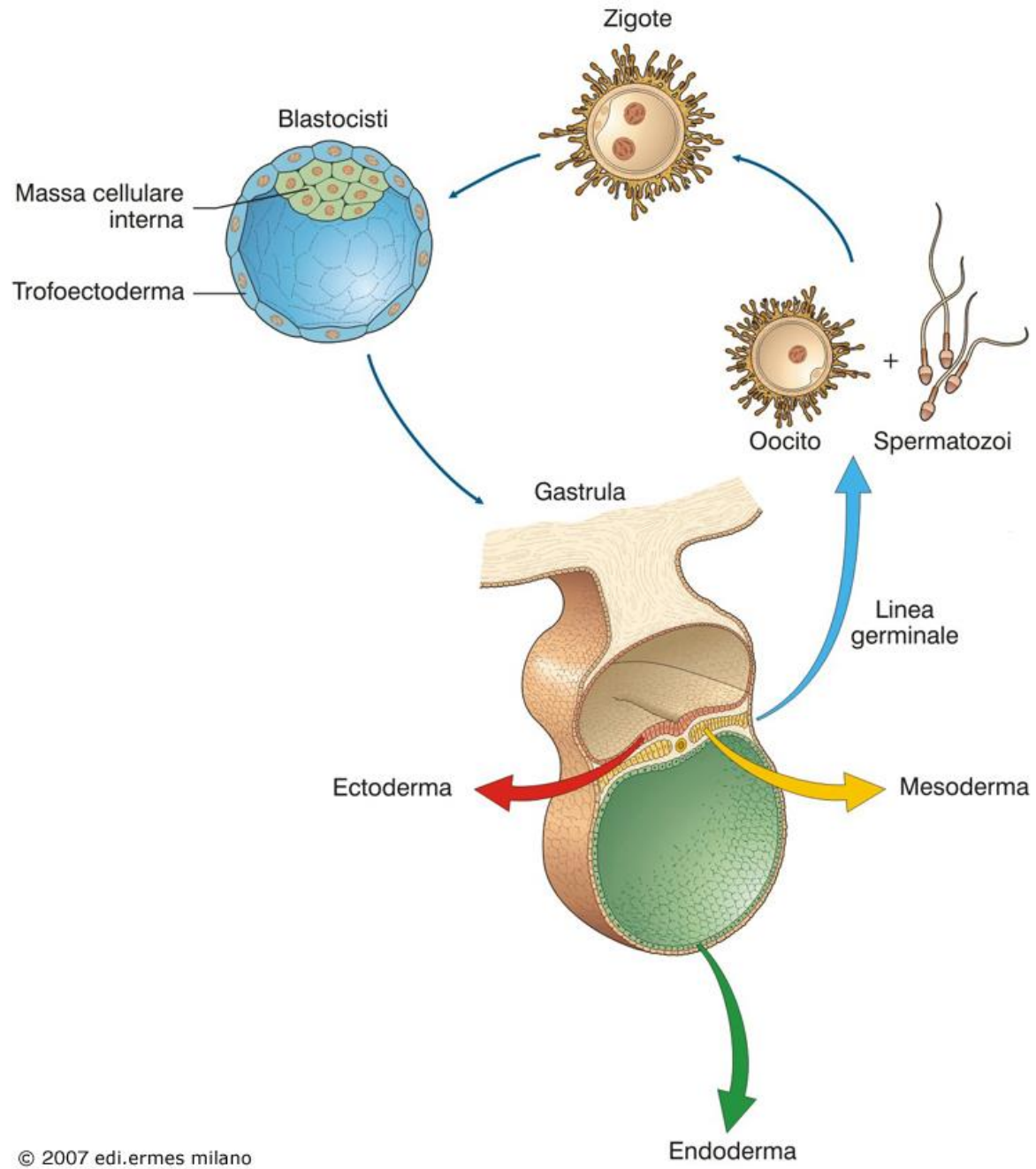


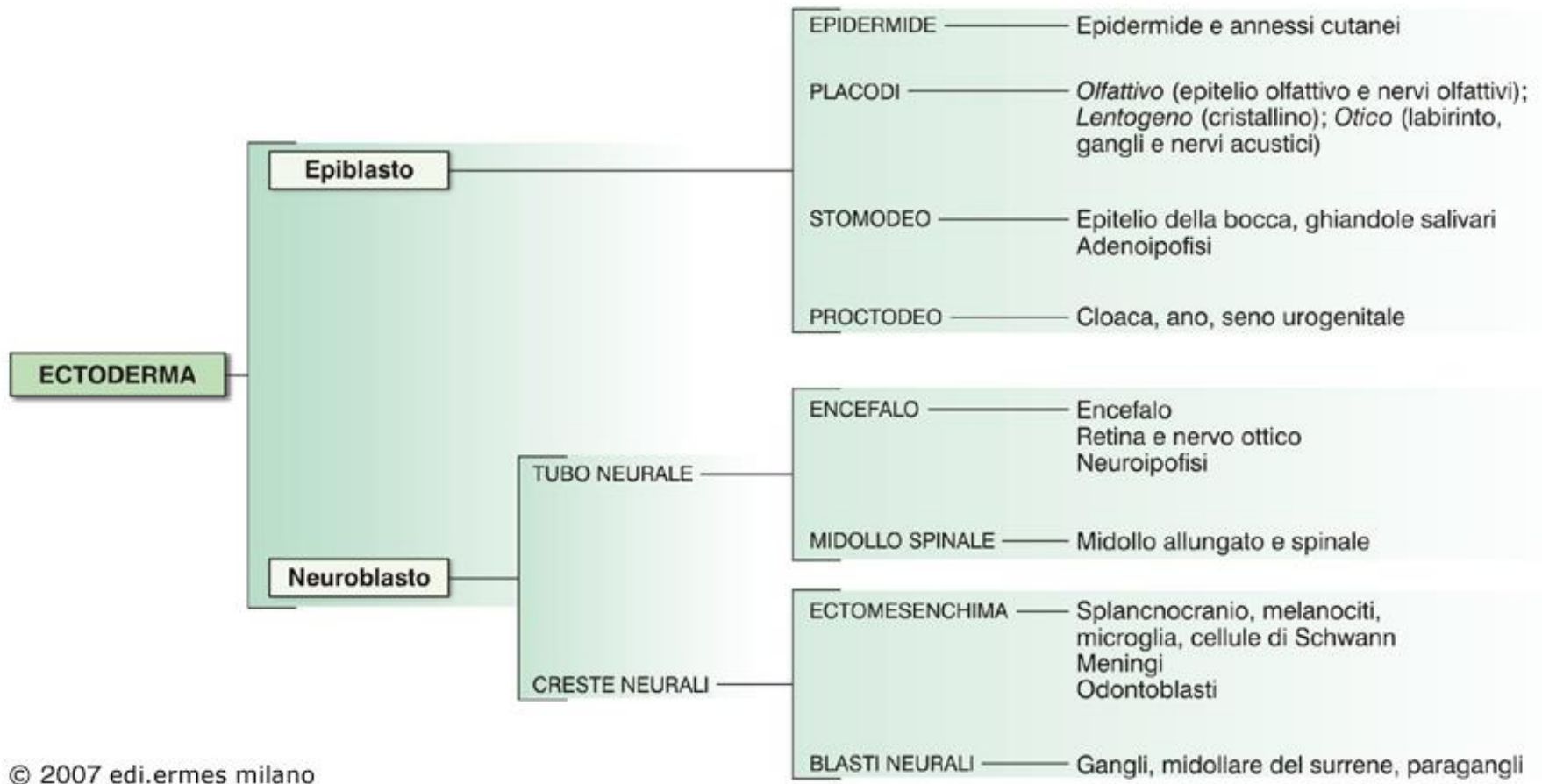
Epitelio di *Eisenia* vascolarizzato

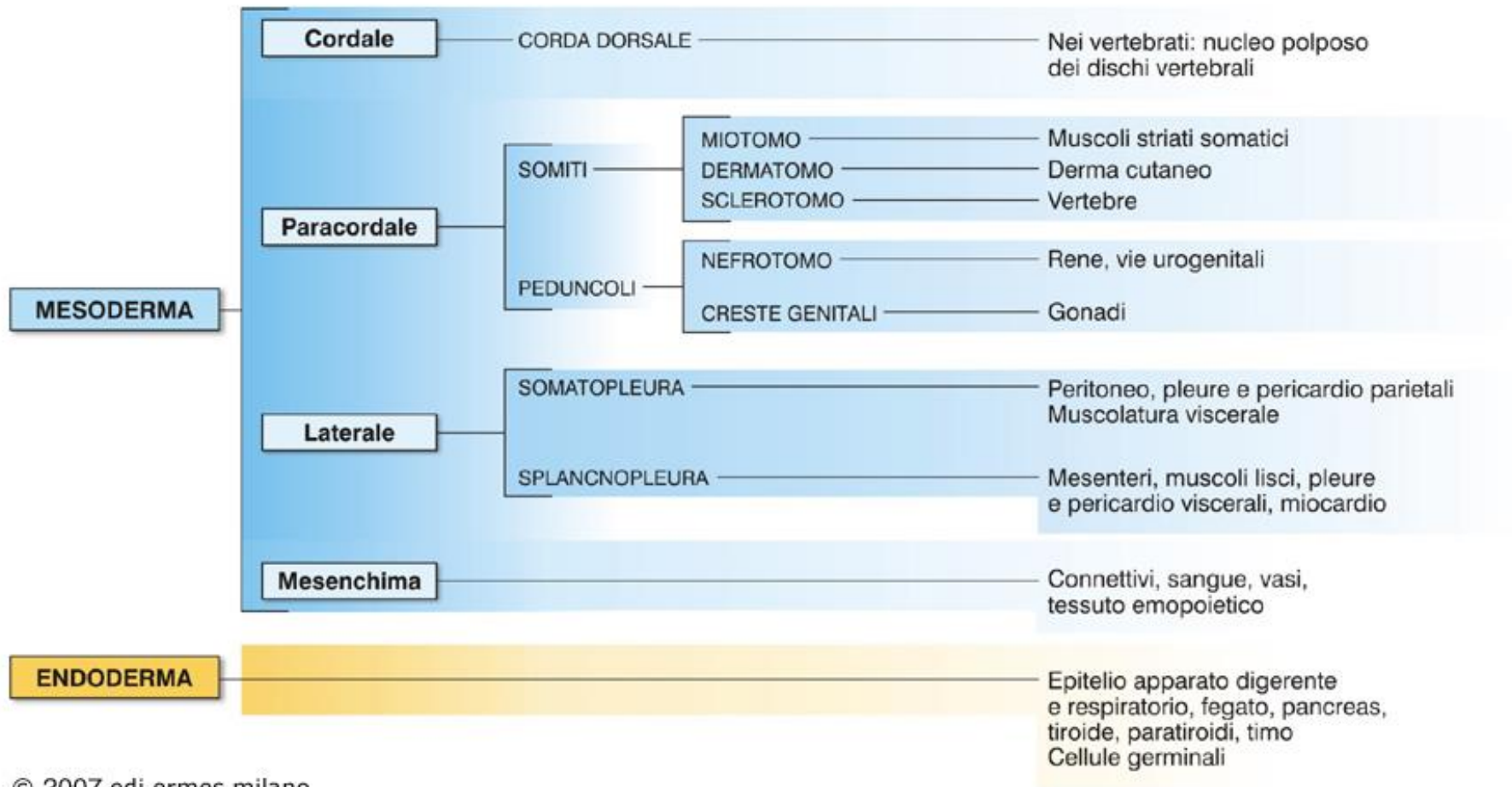


Embrione di anfibio (gastrula)









TIPI DI TESSUTO EPITELIALE

in base a criteri funzionali si classificano in:

- epiteli di rivestimento**
- epiteli ghiandolari**
- epiteli sensoriali**
- epiteli variamente modificati**

EPITELI DI RIVESTIMENTO

Costituiscono *lamine* cellulari che rappresentano lo strato più superficiale di *membrane* che:

- limitano la superficie esterna dell'organismo
- limitano cavità comunicanti con l'esterno

EPITELI DI RIVESTIMENTO

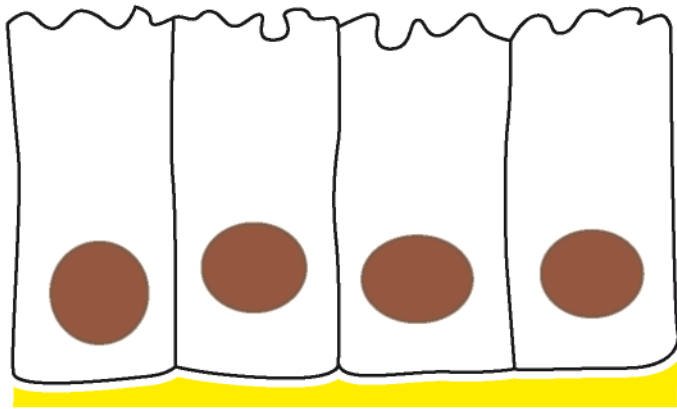
Funzioni

- **Protezione**
 - meccanica
 - disidratazione
- **Assorbimento**
- **Trasporto**

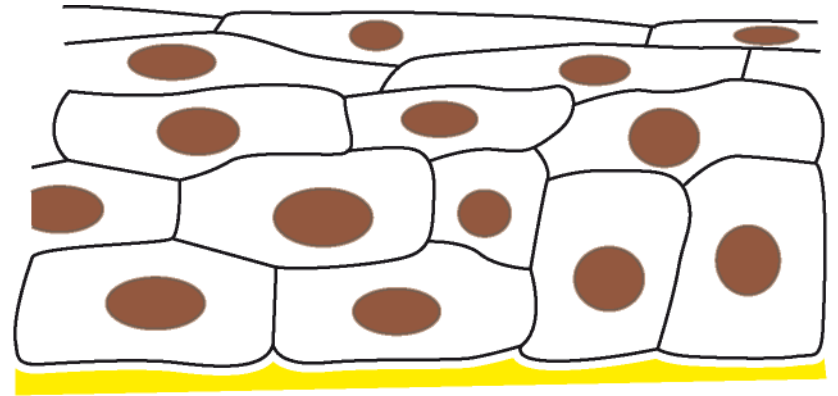
EPITELI DI RIVESTIMENTO

critéri morfologici di classificazione:

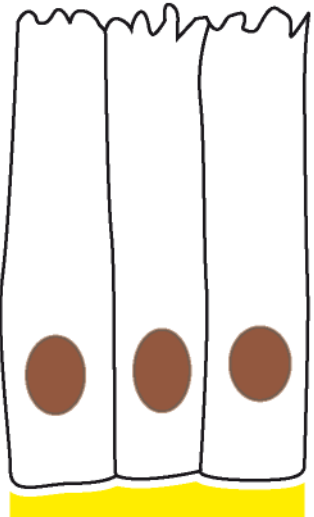
- a) sulla base del numero di strati di cellule
semplici o monostratificati
(pseudostratificati)
composti o pluristratificati
- b) sulla base della forma delle cellule **superficiali**
pavimentosi
cubici
prismatici/cilindrici



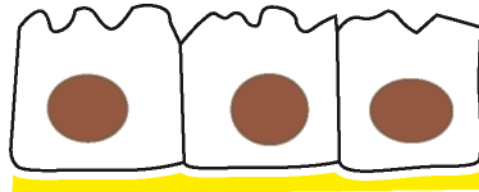
semplice



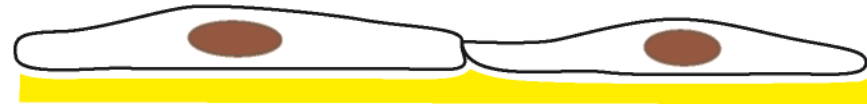stratificato



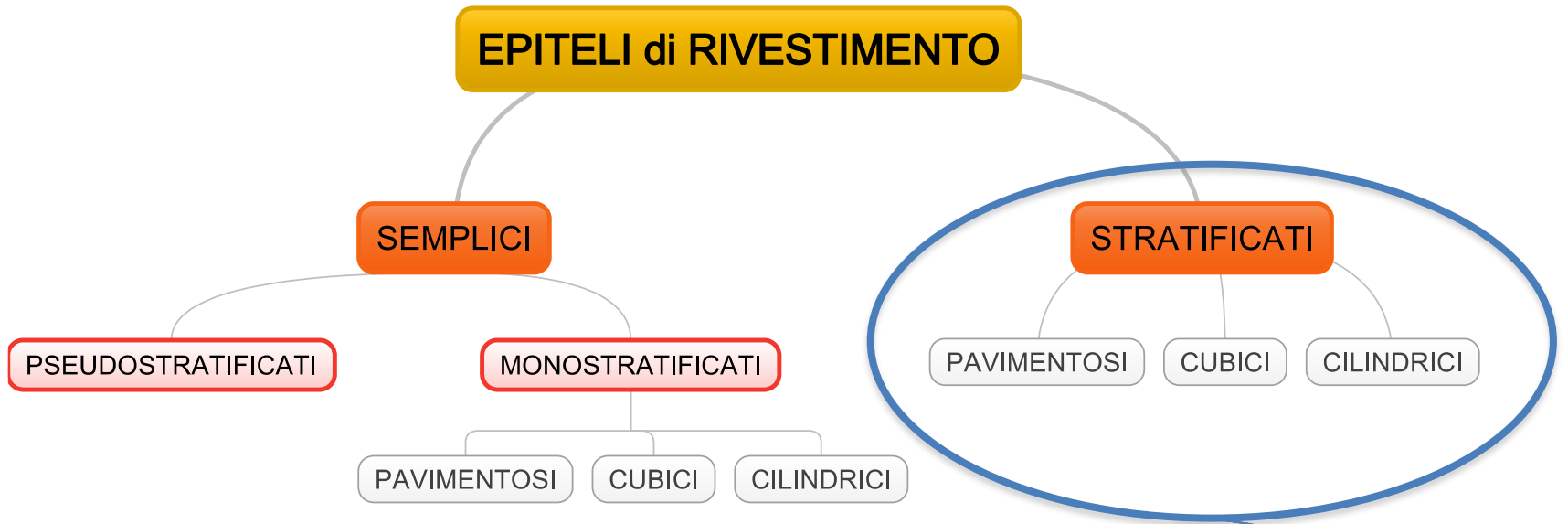
cilindrico



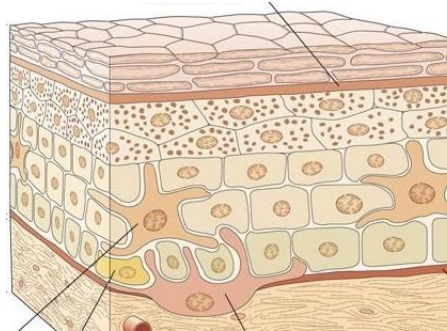
cubico
(isoprismatico)



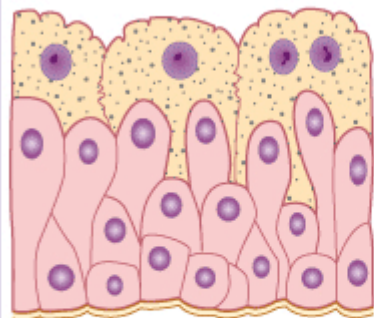
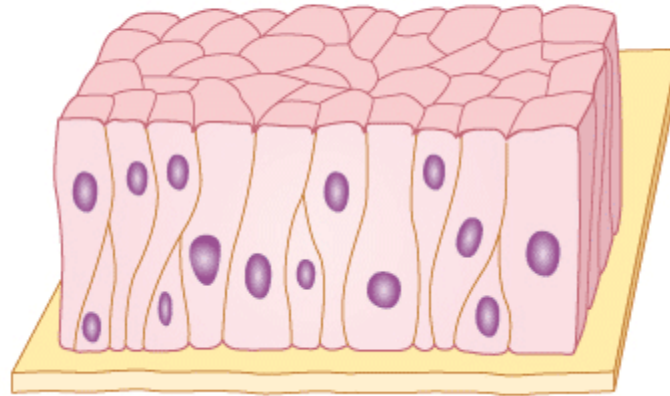
pavimentoso



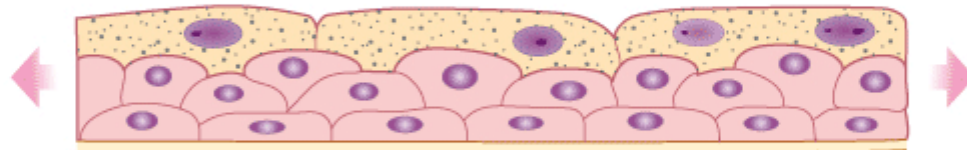
Nella classificazione si considera la forma delle cellule dello strato superficiale



Epiteli pseudostratificati



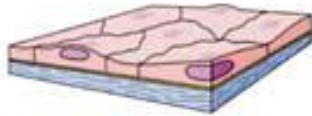
(a)



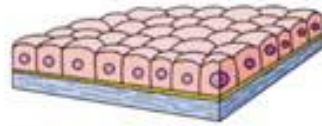
(b)

Figura 3.27 Rappresentazione schematica dell'epitelio di transizione. (a) Aspetto dell'epitelio quando la parete dell'organo rivestito da epitelio di transizione è rilasciata, (b) quando la parete è distesa.

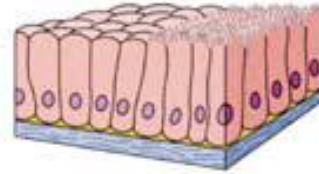
Semplice



avimentoso

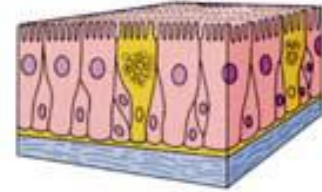

Cubico



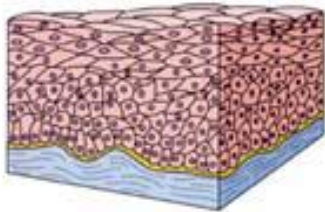
Cilindrico

Pseudostratificato

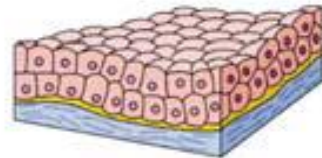


Pseudostratificato cilindrico

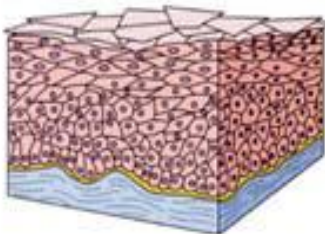
Stratificato



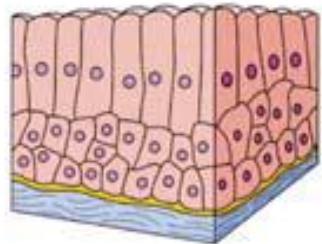
avimentoso non cheratinizzato



Cubico



Cheratinizzato



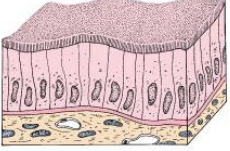
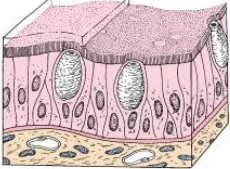
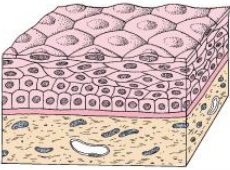

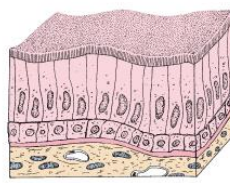
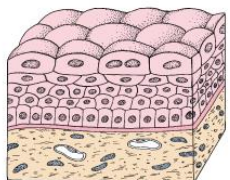


Cilindrico

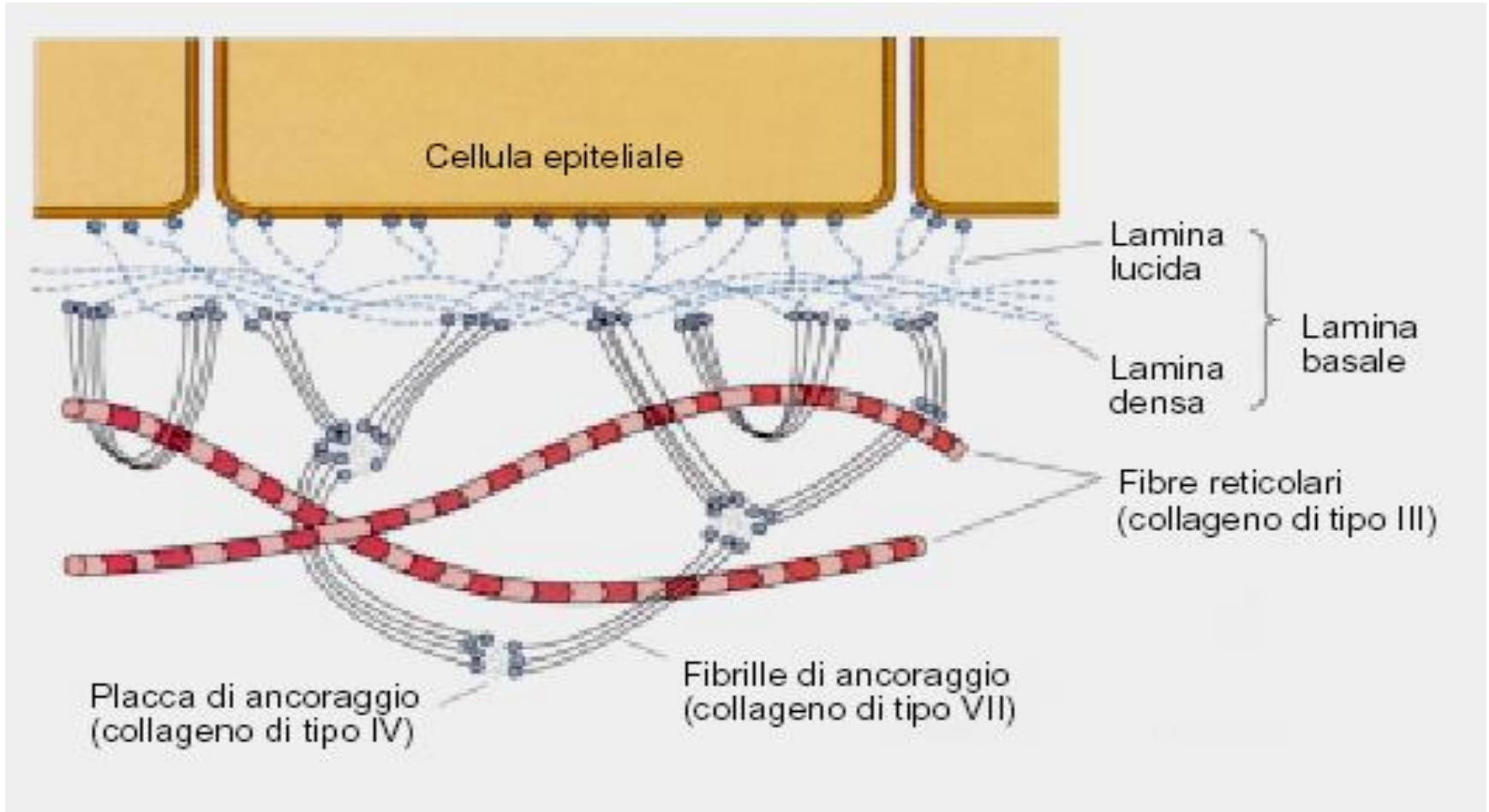
Figura 5-1

TABELLA 5.1

Tipi di epitelio

	Classificazione	Alcune localizzazioni tipiche	Principali funzioni
	Squamoso semplice	Sistema vascolare (endotelio) Cavità corporee (mesotelio) Capsula di Bowman (rene) Tratti respiratori del polmone	Scambio, barriera nel sistema nervoso centrale Scambio e lubrificazione Barriera Scambio
	Cubico semplice	Piccoli dotti delle ghiandole esocrine Superficie dell'ovaio (epitelio germinativo) Tubuli renali Follicoli tiroidei	Assorbimento, conduzione Barriera Assorbimento secrezione
	Colonnare semplice	Intestino tenue e colon Rivestimento dello stomaco e ghiandole gastriche Cistifellea	Assorbimento e secrezione Secrezione Assorbimento
	Pseudostratificato	Trachea e albero bronchiale Dotto deferente Duttuli efferenti dell'epididimo	Secrezione, conduzione Assorbimento, conduzione
	Squamoso stratificato	Epidermide Cavità orale ed esofago Vagina	Barriera, protezione
	Cubico stratificato	Dotti delle ghiandole sudoripare Grandi dotti delle ghiandole esocrine Giunzione ano-rettale	Barriera, conduzione
	Colonnare stratificato	Dotti maggiori delle ghiandole esocrine, giunzione ano-rettale	Barriera, conduzione
	Urotelio (epitelio di transizione)	Calici renali Ureteri Vescica Uretra	Barriera, capacità di distendersi

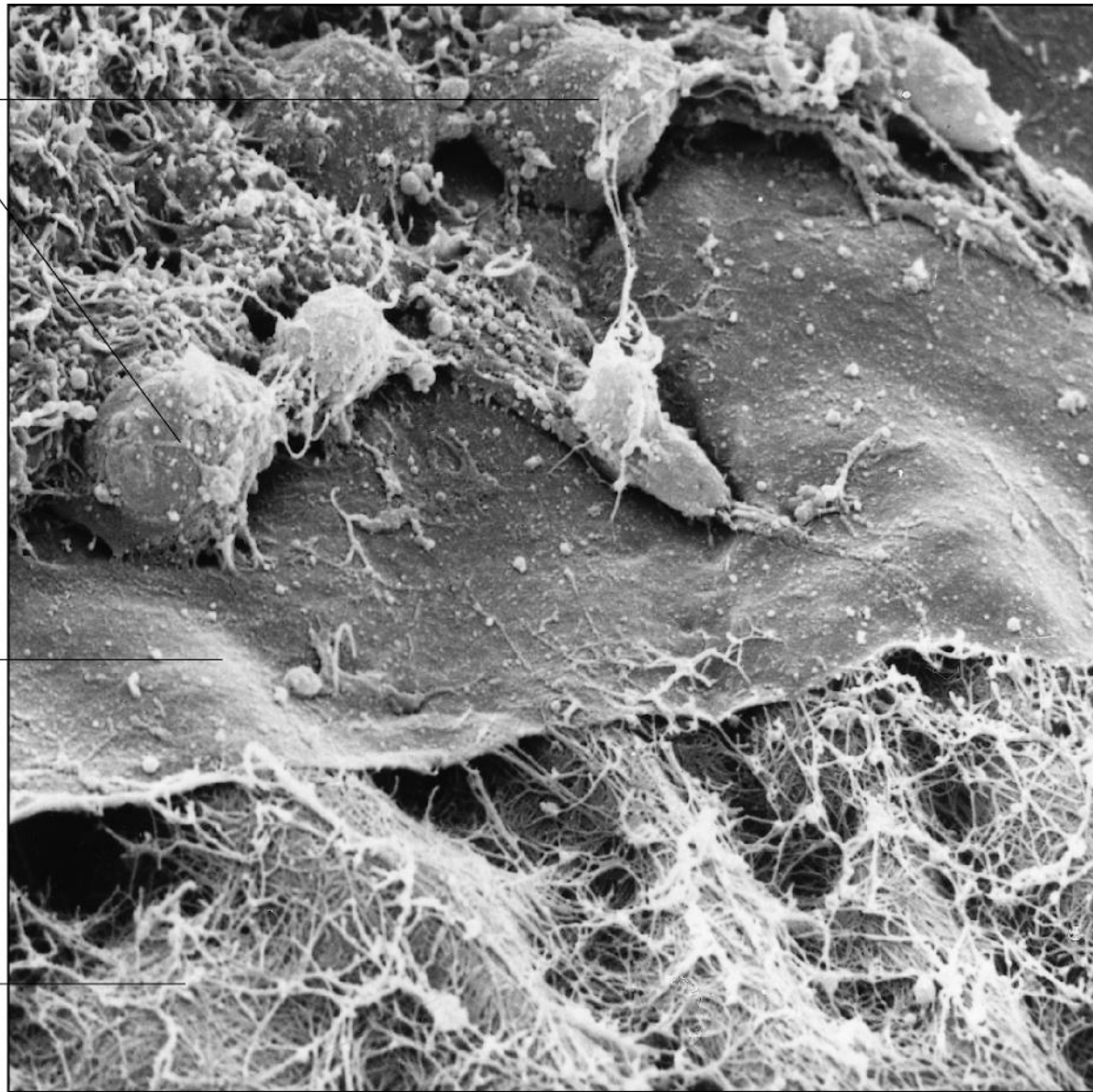
Le cellule epiteliali poggiano su una membrana basale



cellule
epiteliali

lamina
basale

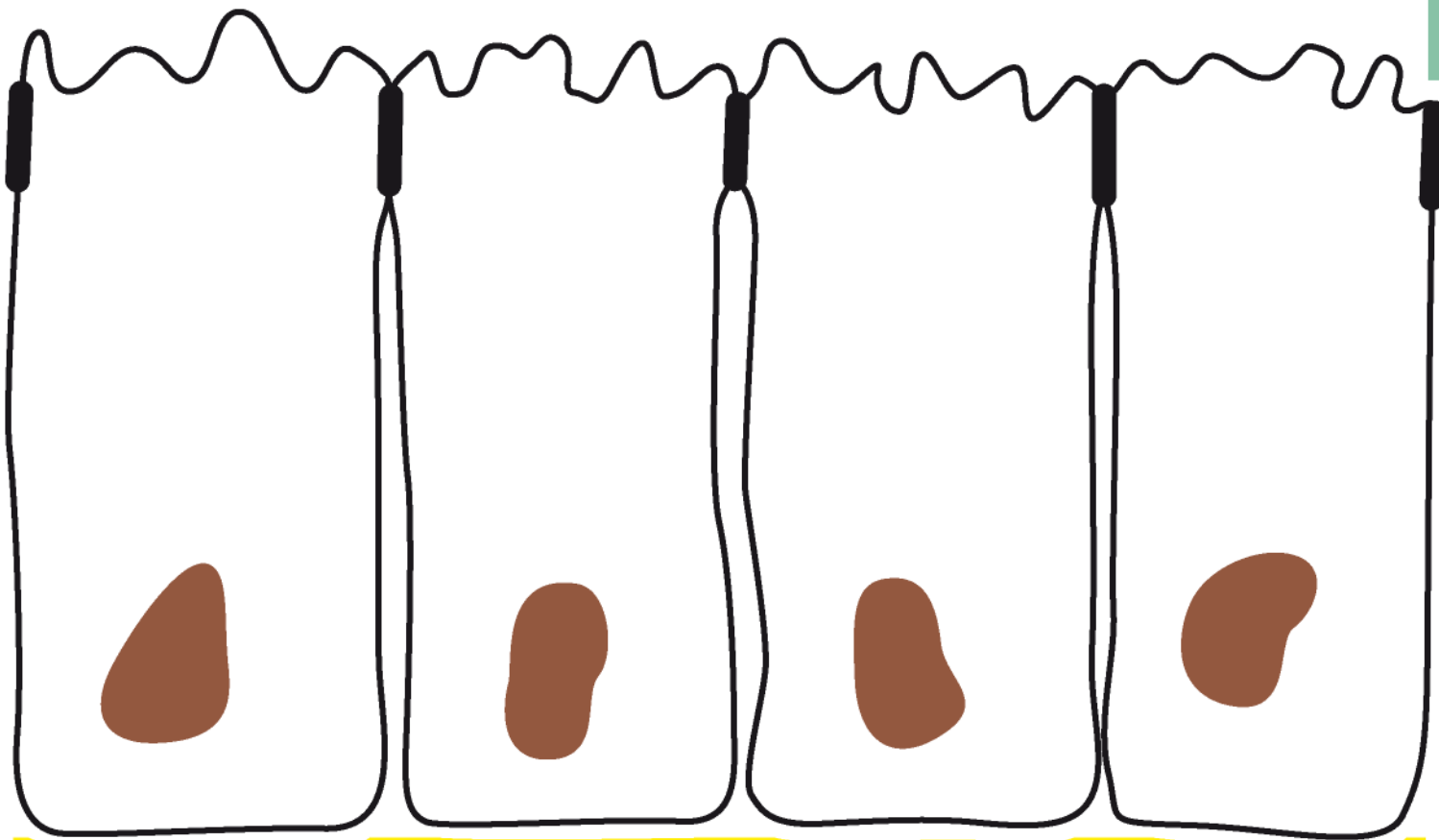
fibrille
collagene



10 μ m

superficie libera

APICALE

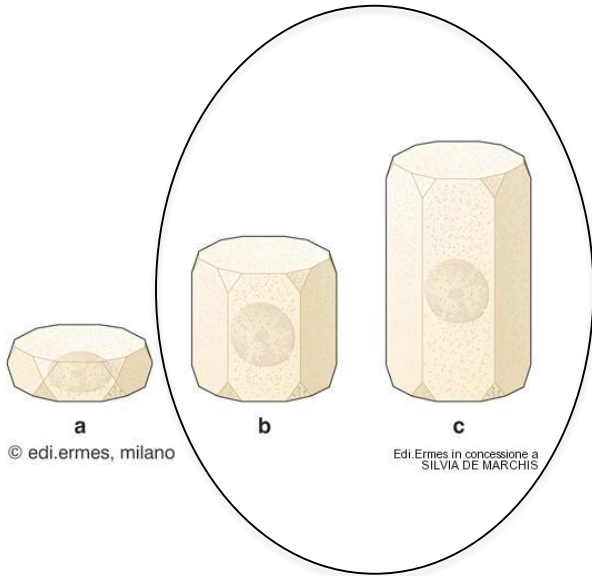


lamina basale

BASALE

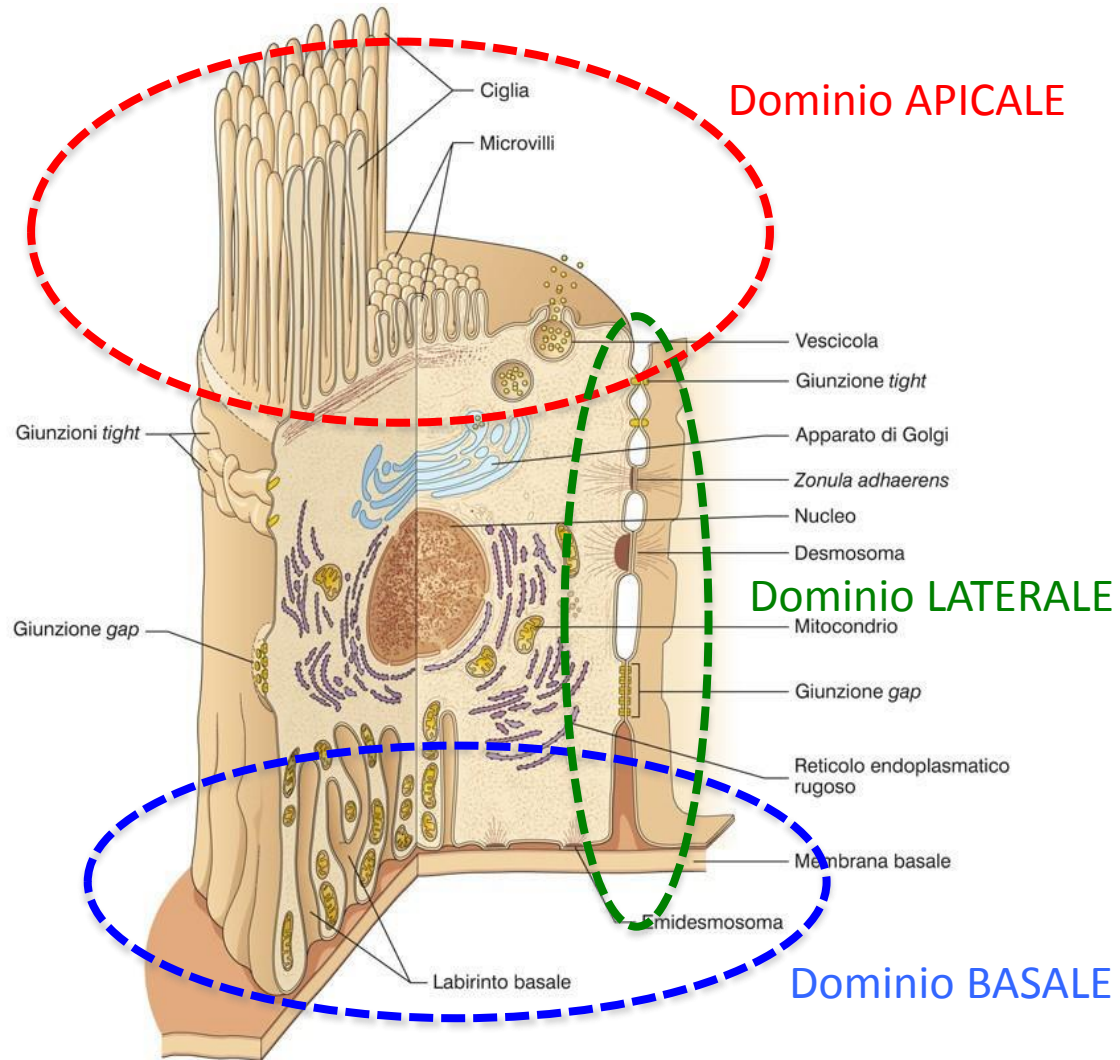
tessuto connettivo

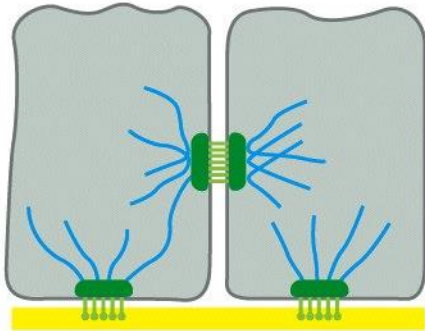
LE CELLULE EPITELIALI hanno forma geometrica definita e sono **POLARIZZATE**



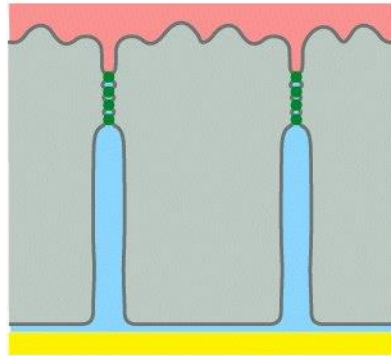
Polarita' morfo-funzionale:

- specializzazioni membrana
- disposizione organuli citoplasmatici

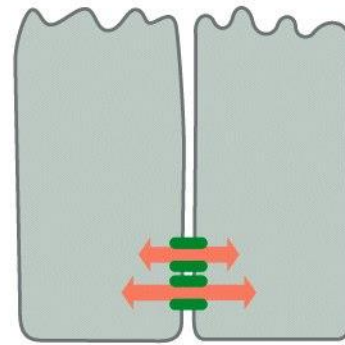




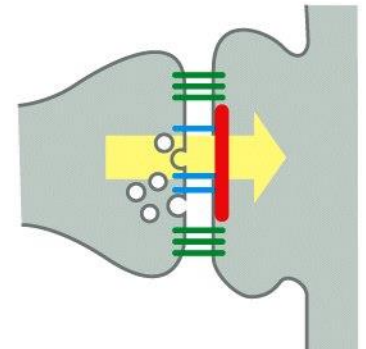
(A) **ANCHORING
JUNCTIONS**



(B) **OCCUDING
JUNCTIONS**

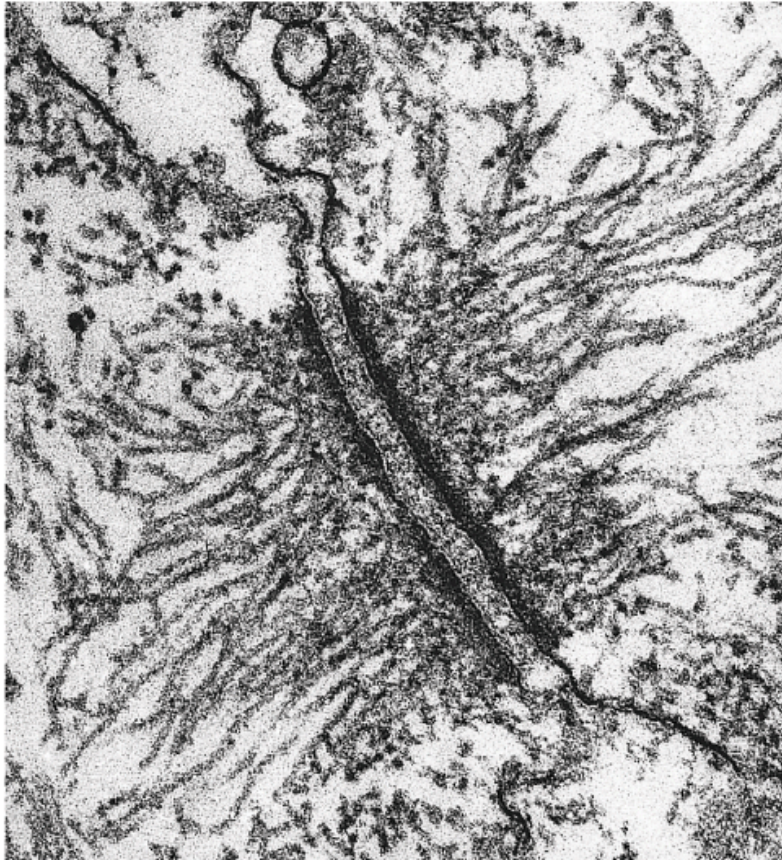


(C) **CHANNEL-FORMING
JUNCTIONS**



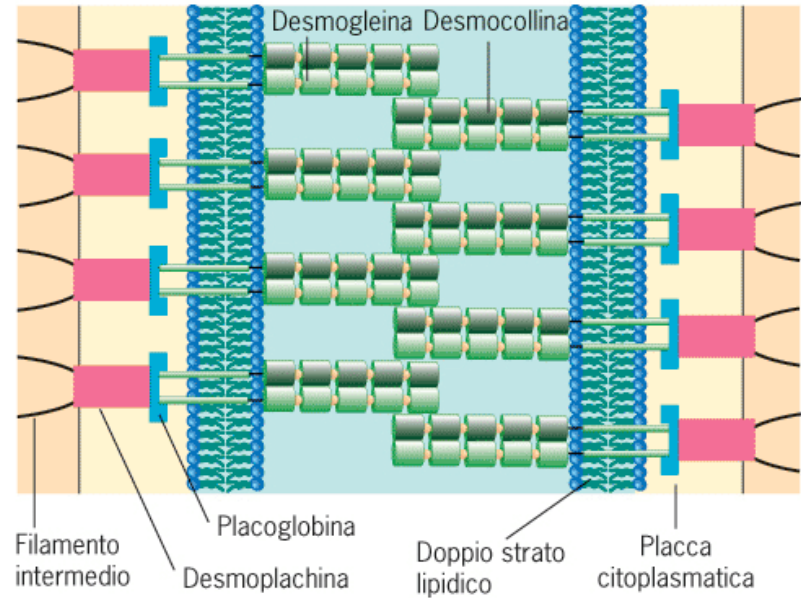
(D) **SIGNAL-RELAYING
JUNCTIONS**

Desmosoma



(a)

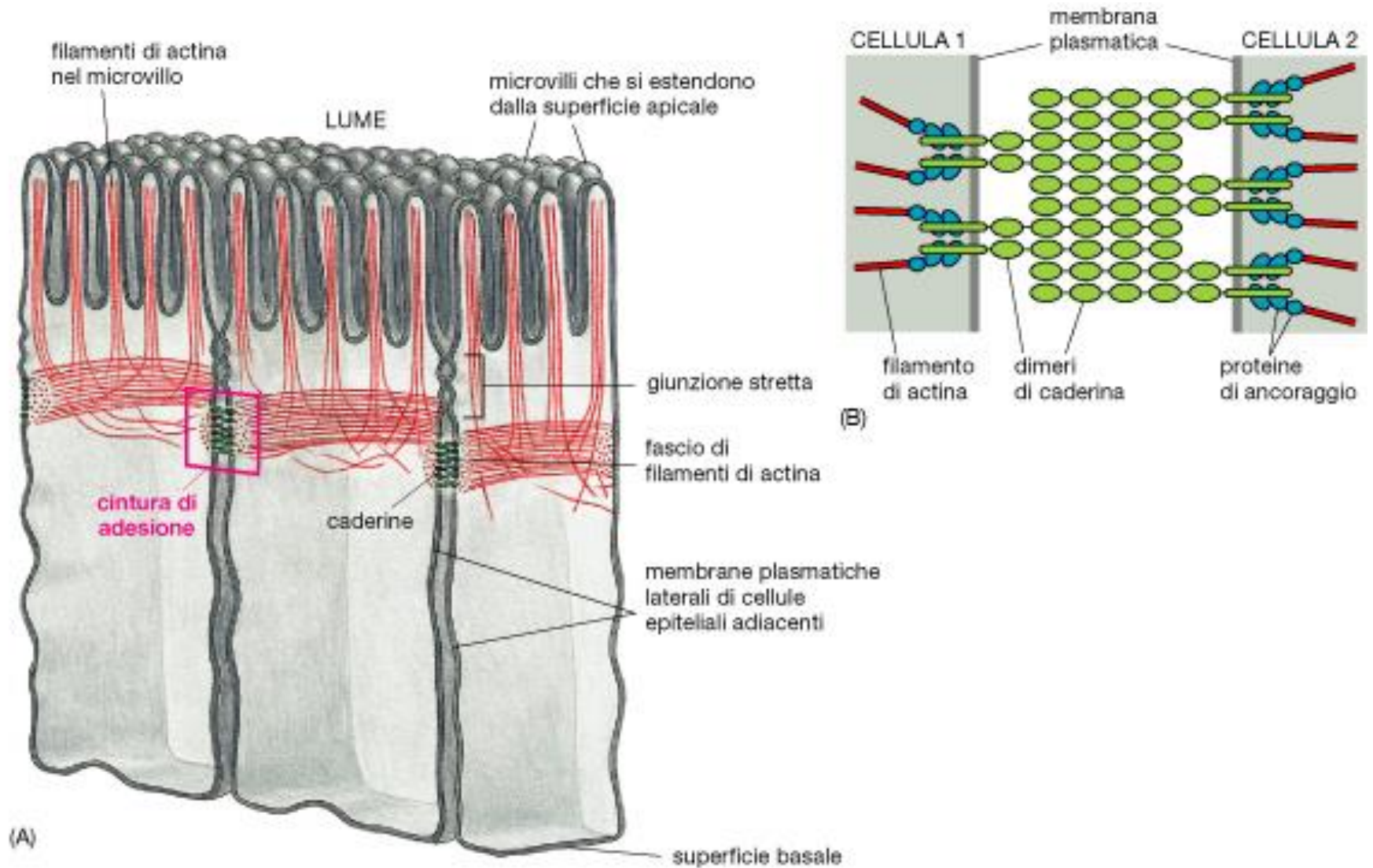
0.1 μm



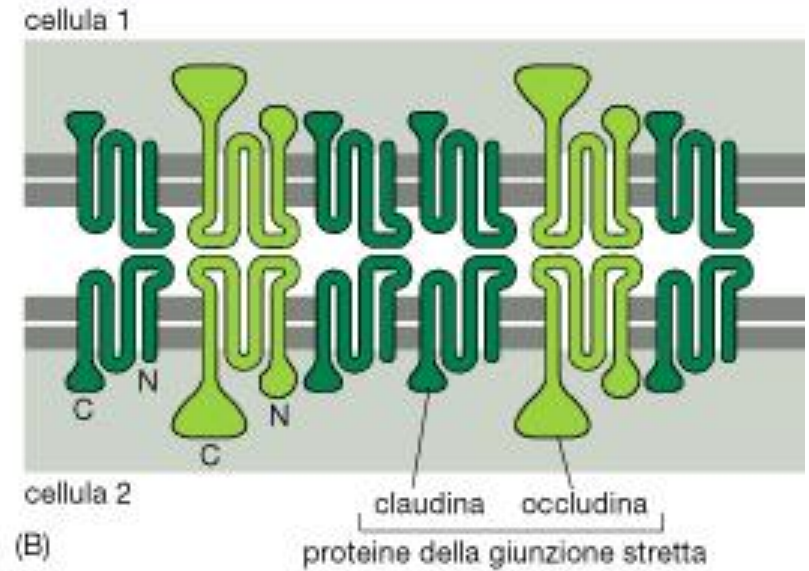
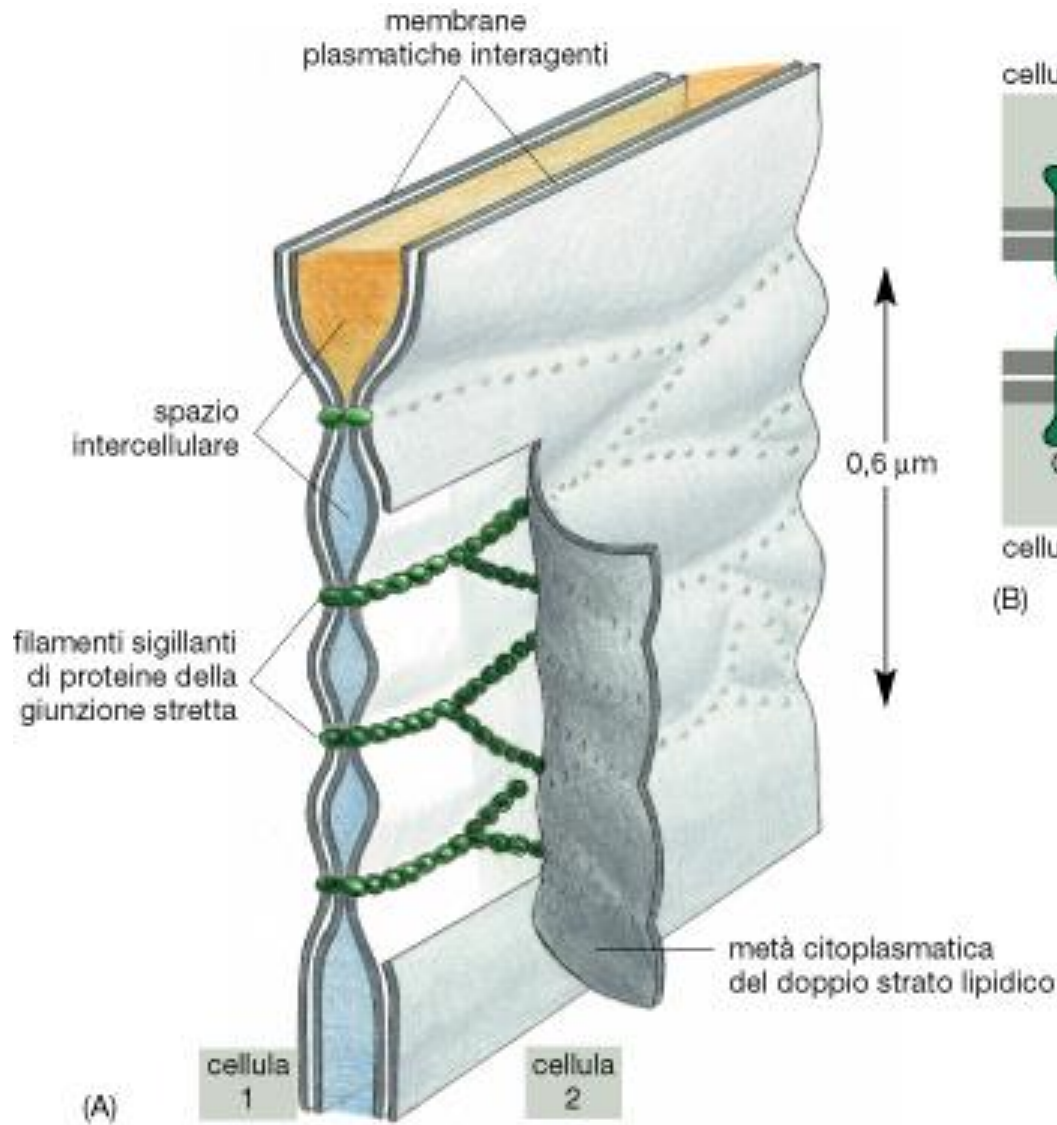
(b)

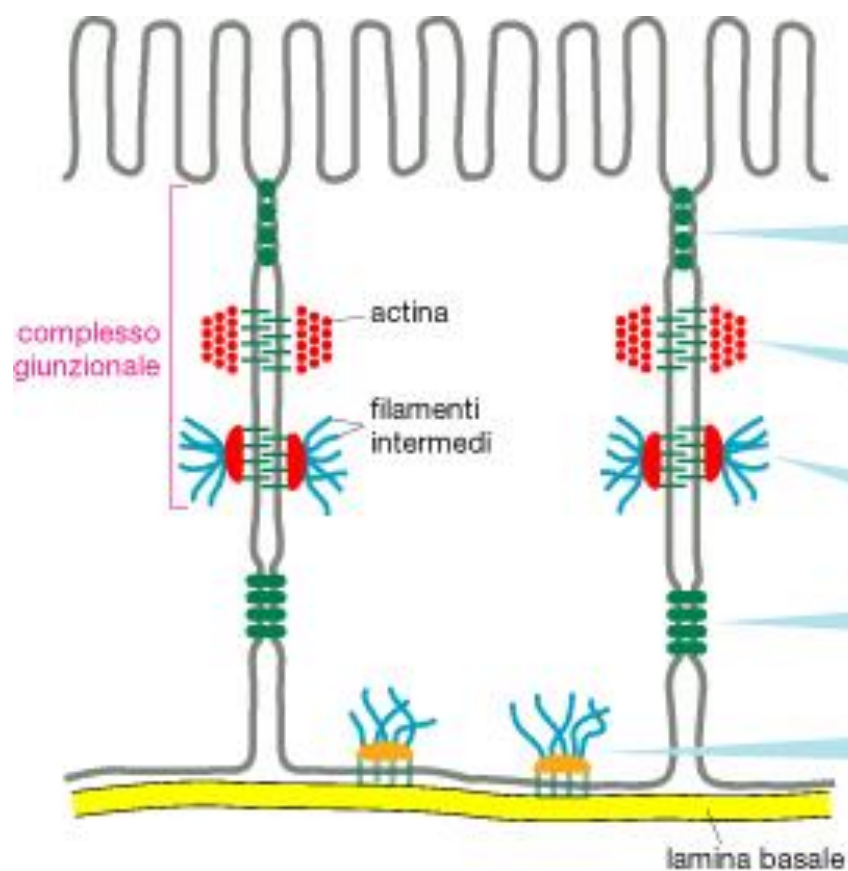
FIGURA 7.27 Struttura di un desmosoma. (a) Fotografia al microscopio elettronico di un desmosoma di epidermide di tritone. (b) Modello schematico dell'architettura molecolare di un desmosoma. (A: DA DOUGLAS E. KELLY, J. CELL BIOL. 28:51, 1966; PER GENT. CONC. DELLA ROCKEFELLER UNIVERSITY PRESS.)

Fascia di adesione



Giunzione occludente





nome	funzione
giunzione stretta	sigilla cellule adiacenti in un foglietto epiteliale per impedire il passaggio di molecole fra di esse
giunzione aderente	unisce un fascio di actina in una cellula a un fascio simile in una cellula vicina
desmosoma	unisce i filamenti intermedi in una cellula a quelli in una cellula vicina
giunzione gap	permette il passaggio di piccoli ioni e molecole solubili in acqua
emidesmosoma	àncora i filamenti intermedi in una cellula alla lamina basale

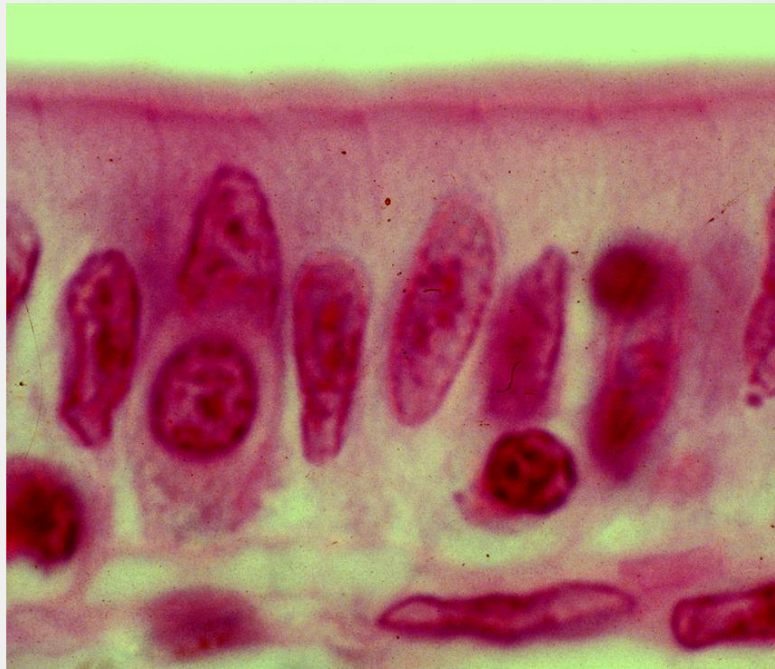
Specializzazioni della porzione apicale:

- croste
- cuticole
- ciglia
- microvilli
- stereociglia

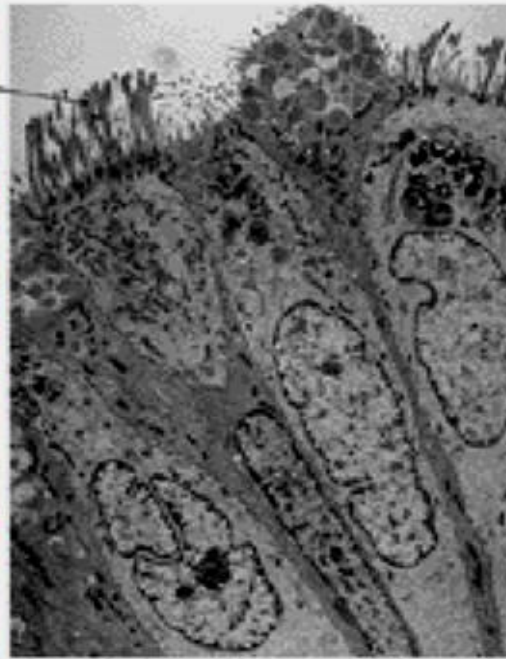
Specializzazioni della porzione basale:

- β -citomembrane

Le cellule epiteliali presentano specializzazioni sulla loro superficie apicale



(a)

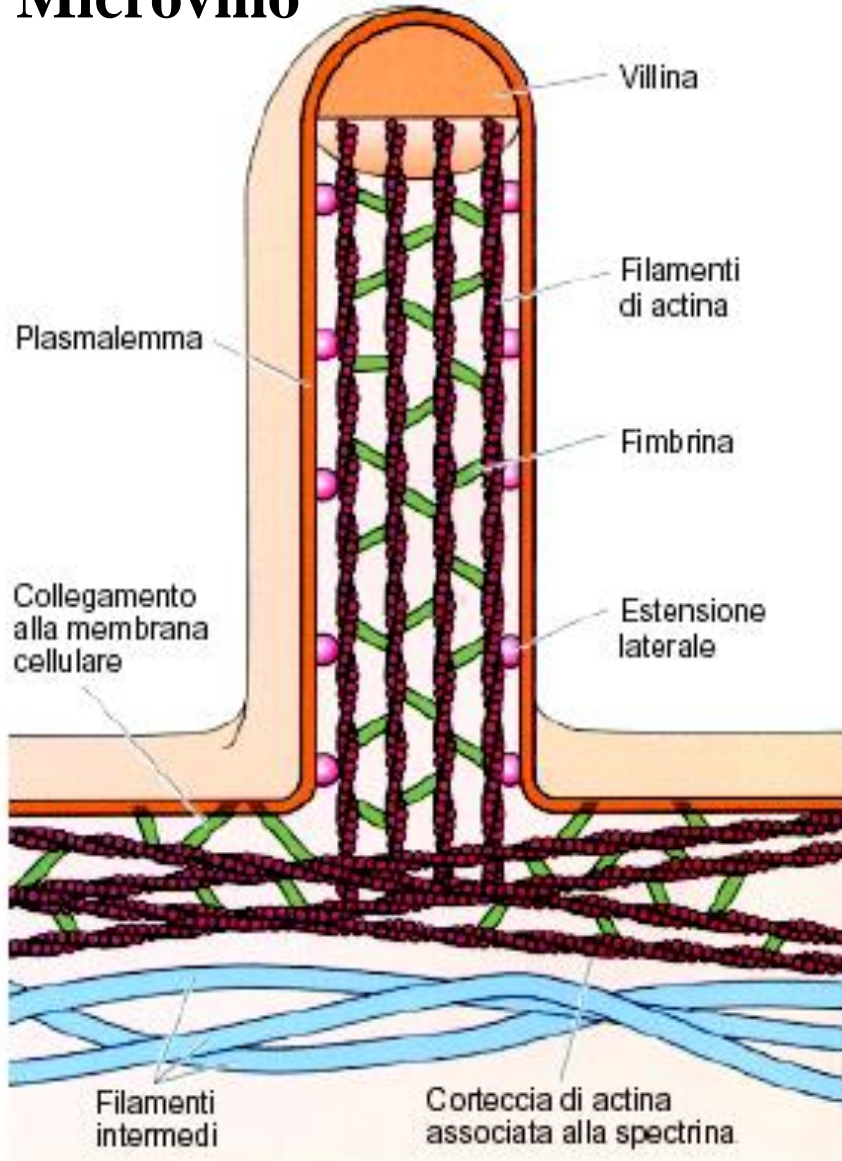


(b)

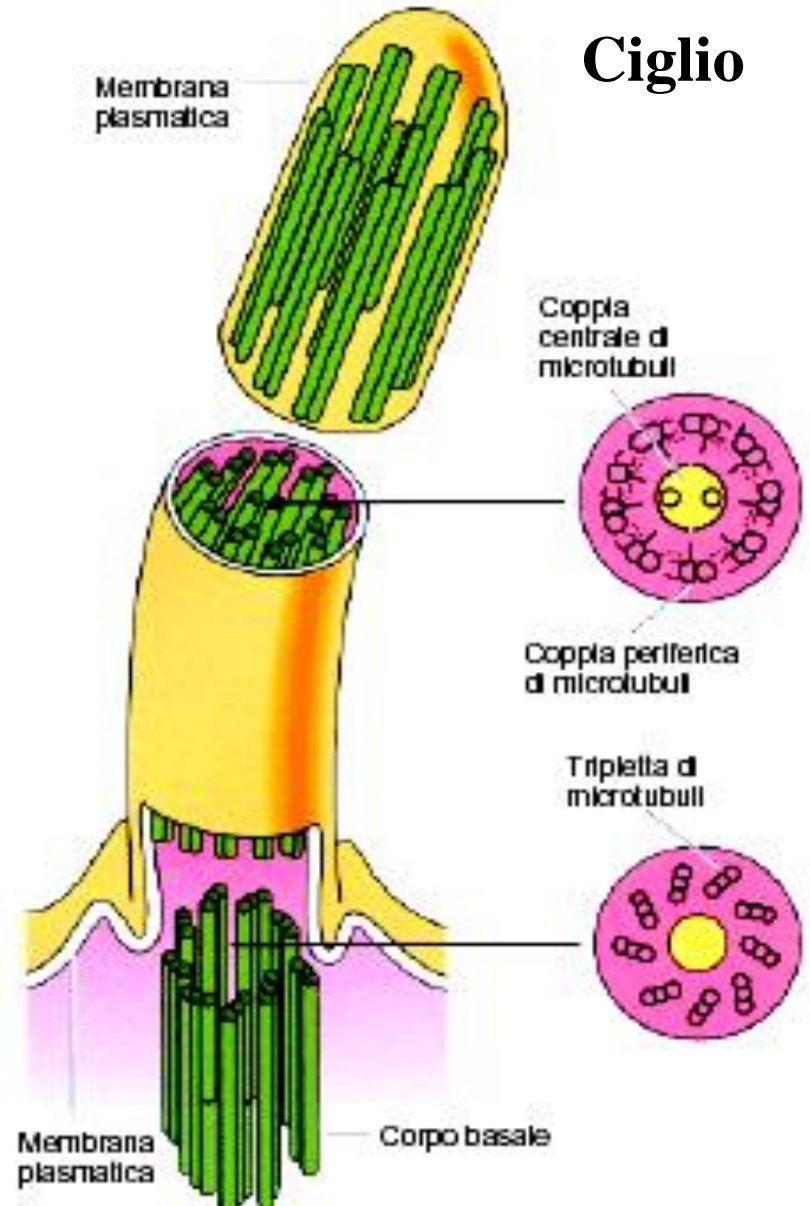


Microvilli (c)

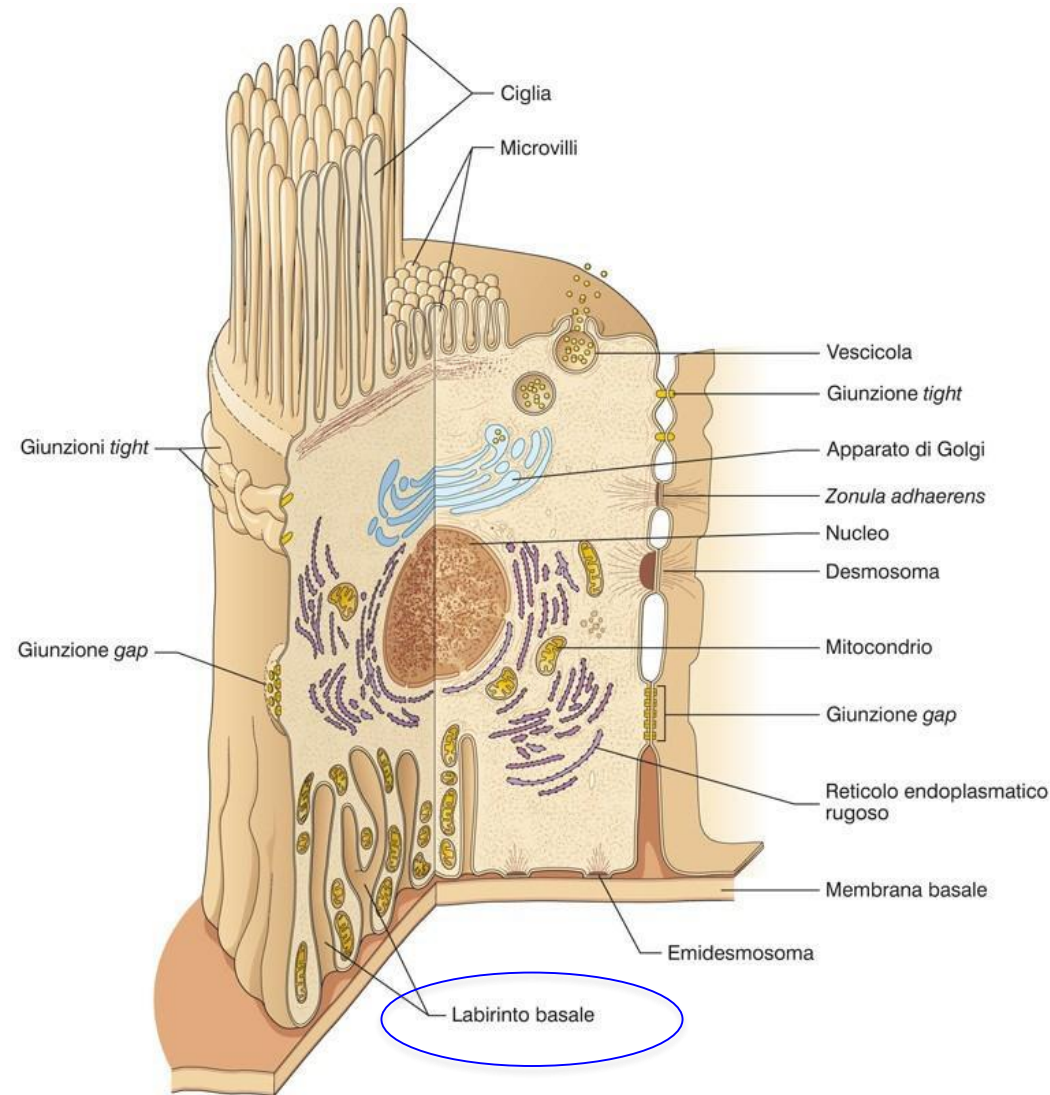
Microvillo



Ciglio



Specializzazione superficie **basale** della cellula



LABIRINTO BASALE

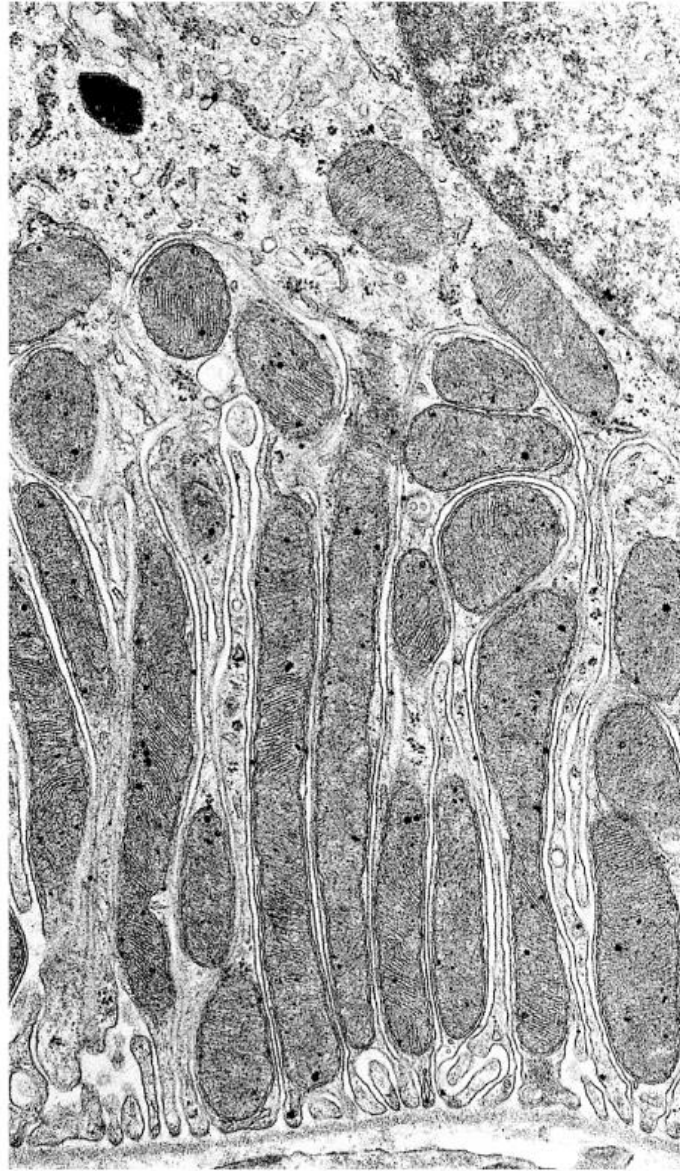
Introflessione della membrana basale

Funzione:

Aumenta superficie di scambio e favorisce riassorbimento attivo di acqua e ioni

Tubulo contorto prossimale e distale del rene e dotti ghiandole salivari

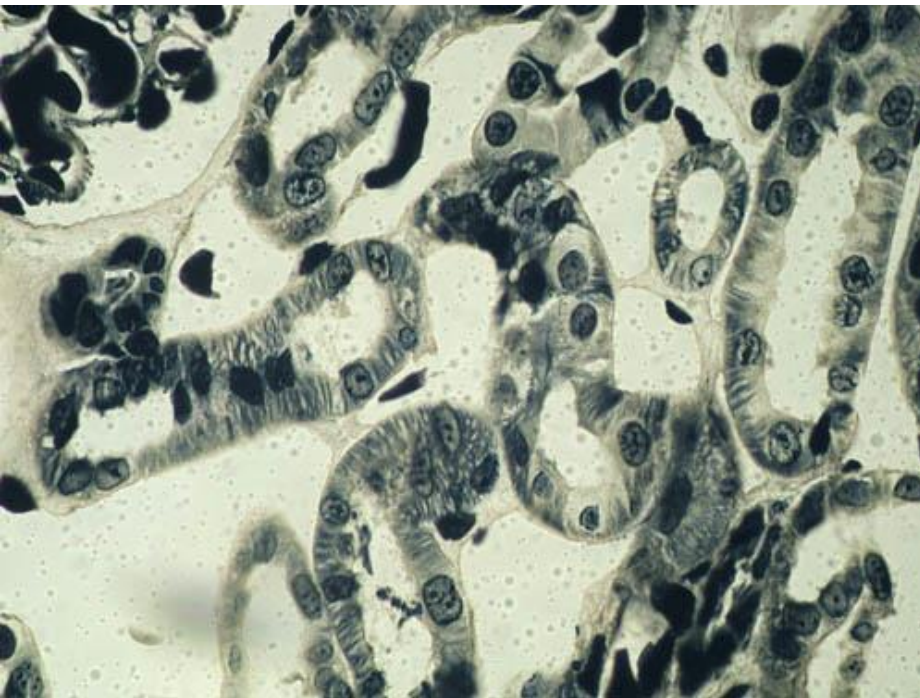
β -citomembrane



Specializzazione superficie basale della cellula: **labirinto basale**

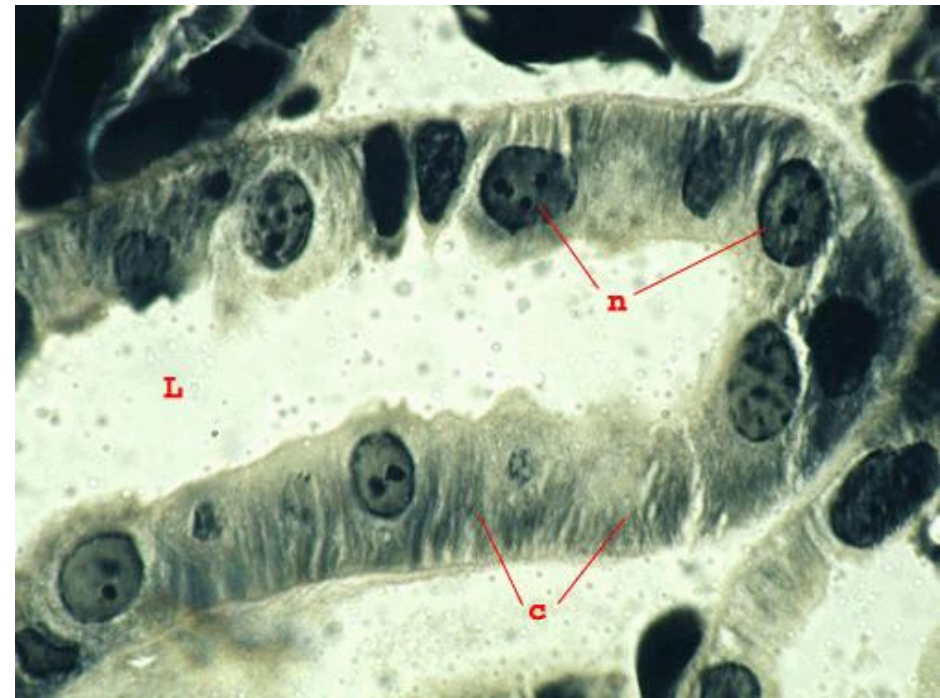Micrografia al Microscopio ottico

Anfibio: Tubuli renali



Col. : emateina acida

Epitelio striato o bacillare

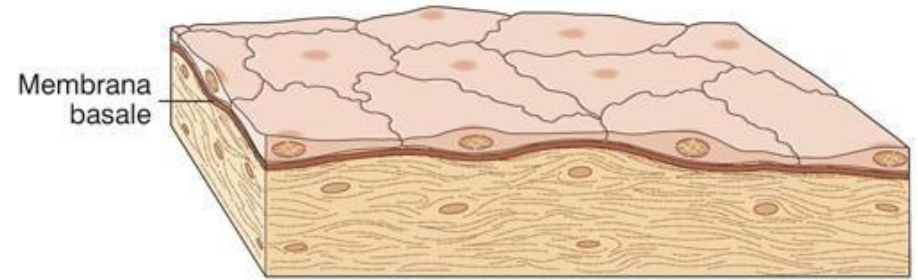


Atlante DBios

MESOTELIO PERITONEALE


Epitelio pavimentoso
(squamoso) semplice

Funzione:
scambio, lubrificazione



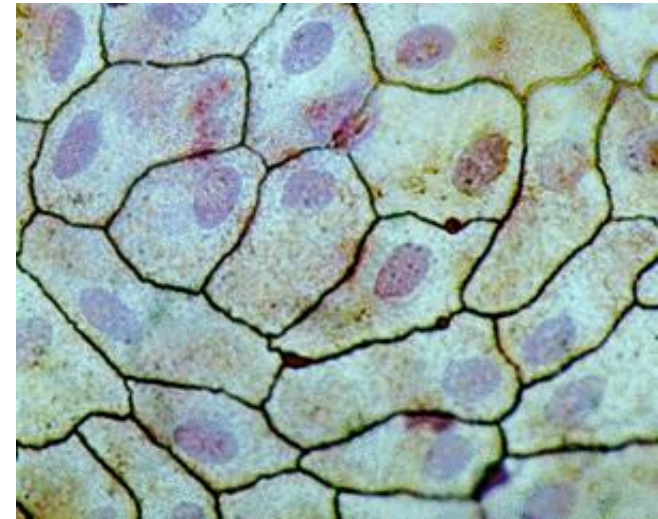
© edi.ermes, milano

Edi.Ermes in concessione a
SILVIA DE MARCHIS



© edi.ermes, milano

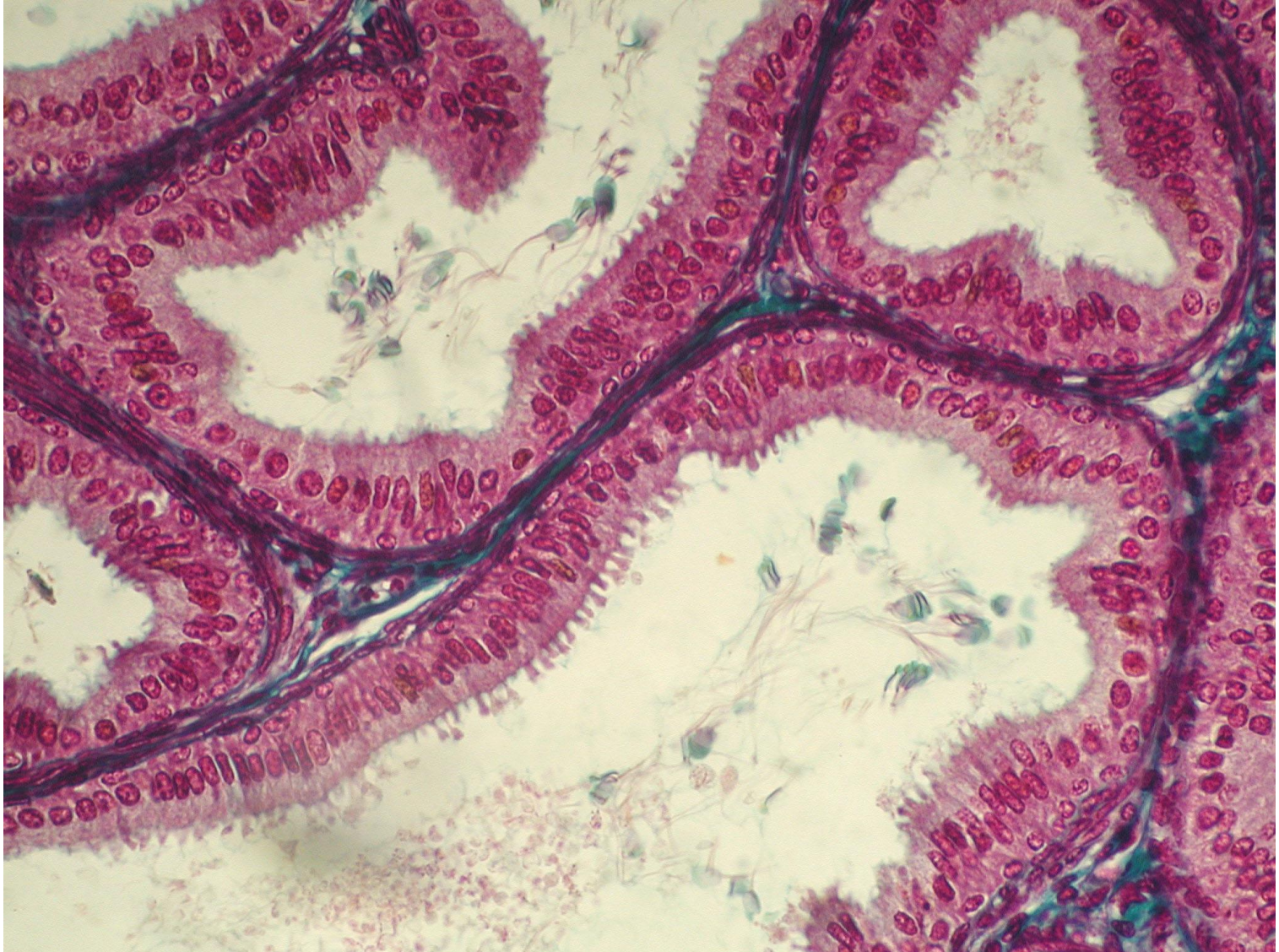
Edi.Ermes in concessione a
SILVIA DE MARCHIS



Mesotelio peritoneale
Preparato in toto
Colorazione: sali d'argento

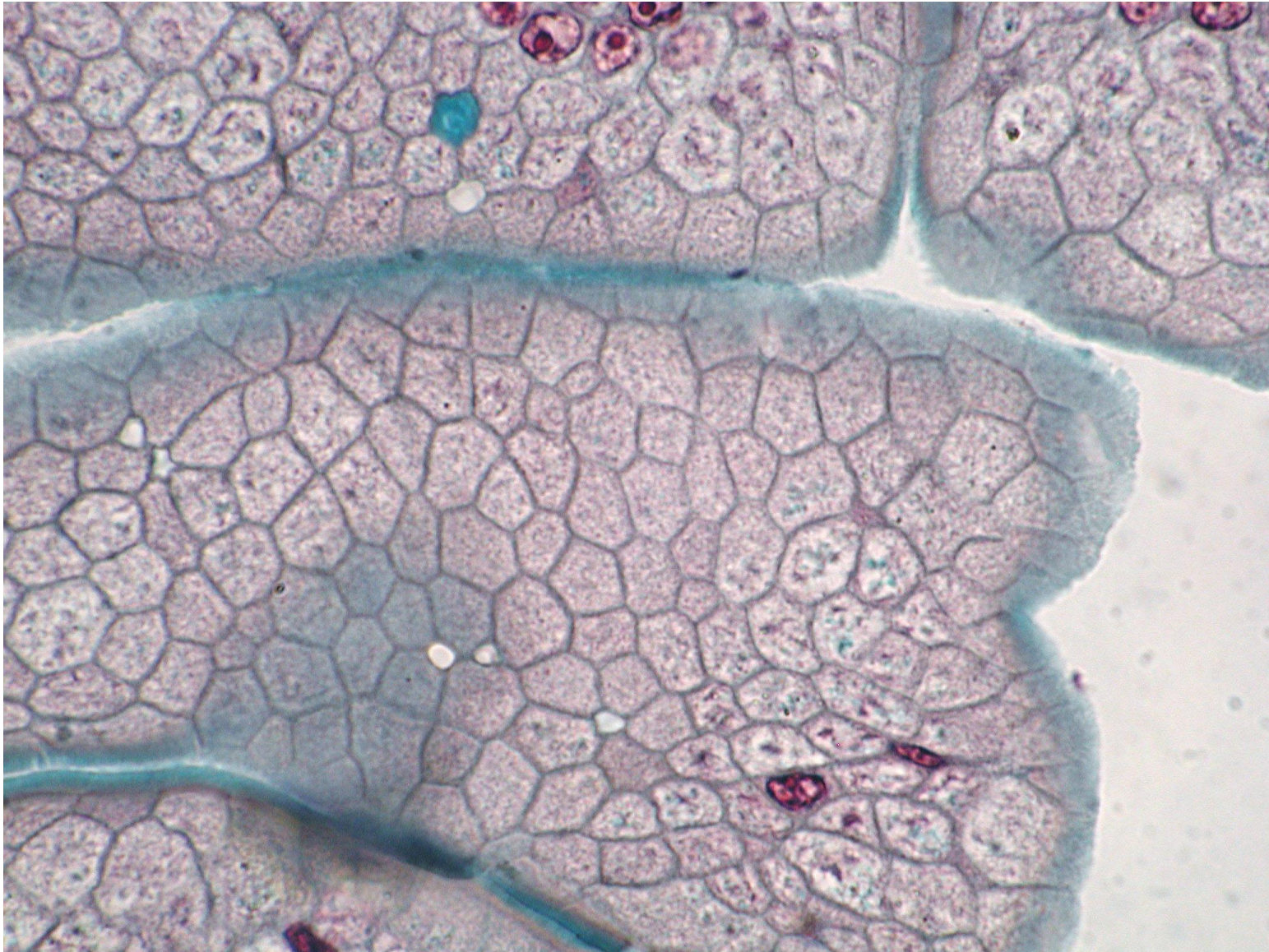
CISTIFELLEA/COLECISTI

Epitelio cilindrico semplice in sezione longitudinale



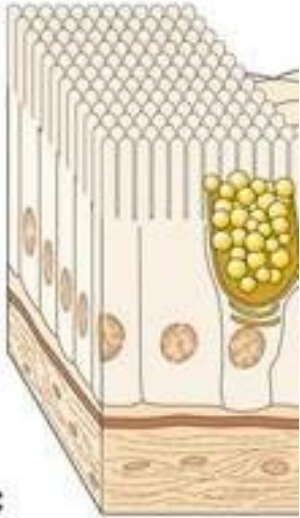
CISTIFELLEA/COLECISTI

Epitelio cilindrico semplice in sezione trasversale: quadri di chiusura



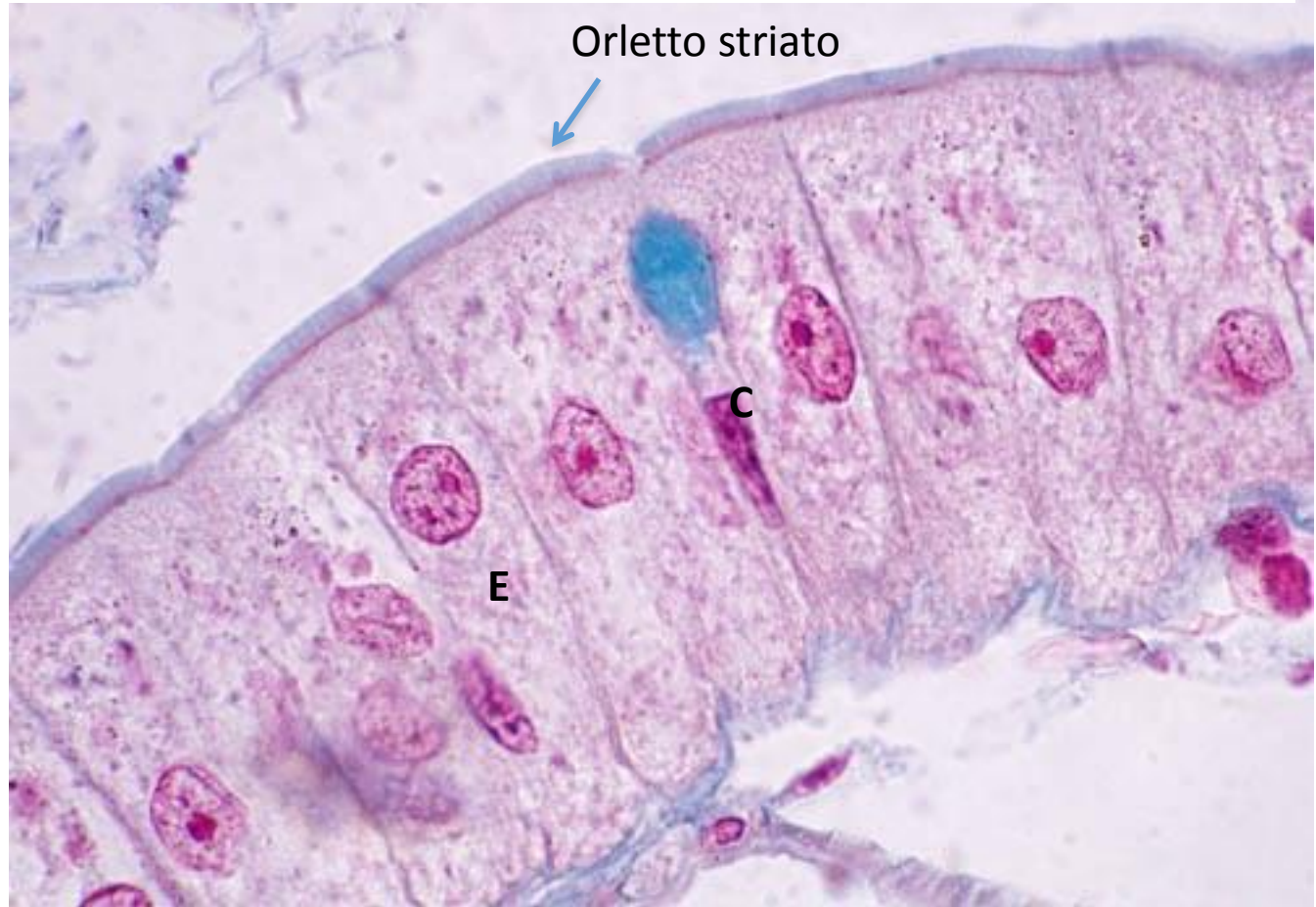
Funzione:
Assorbimento
Secrezione

MICROVILLI



C
© edi.ermes, milar

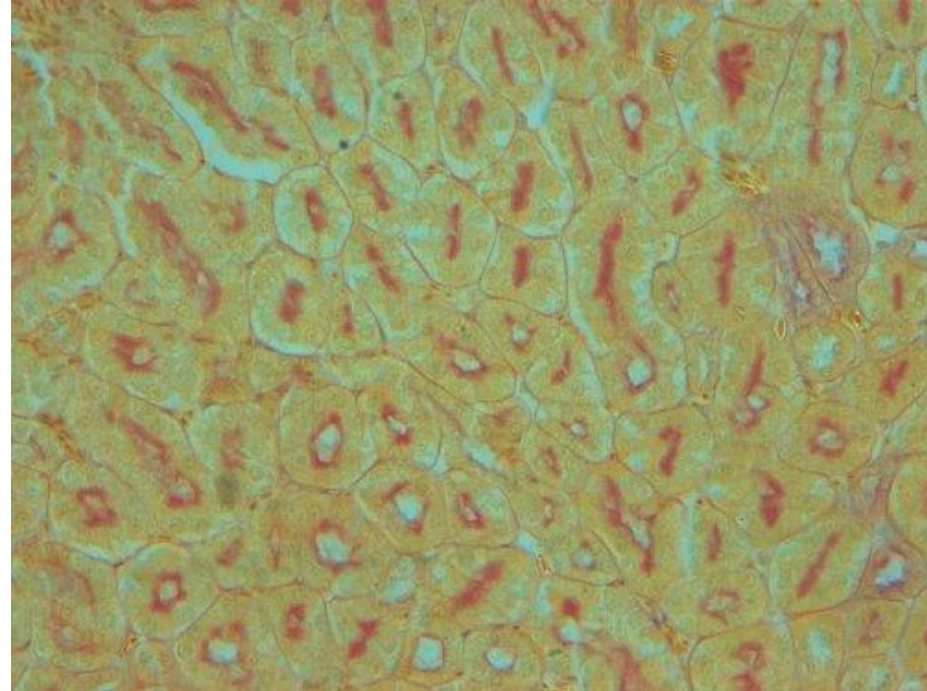
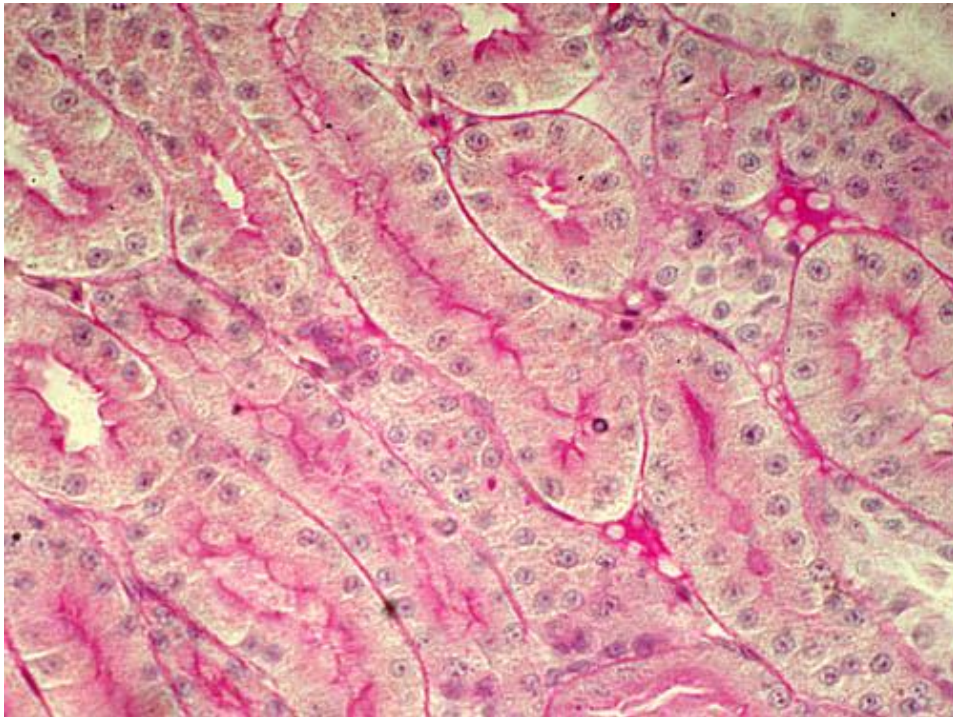
Incremento di circa 30X dell'area della superficie esposta al lume



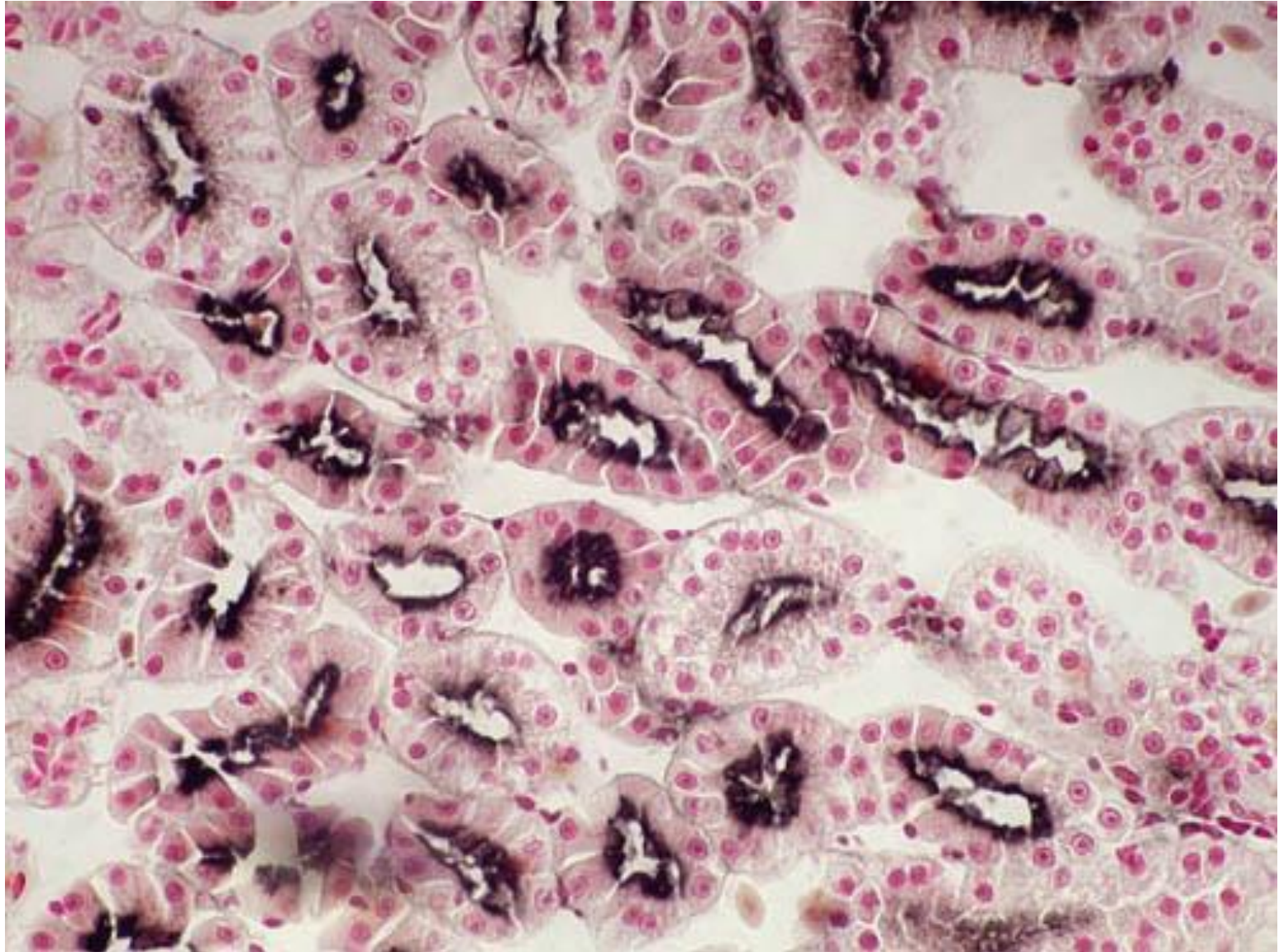
Atlante DBIOS

ENTEROCITI (E) E CELLULE CALICIFORMI MUCIPARE (C)

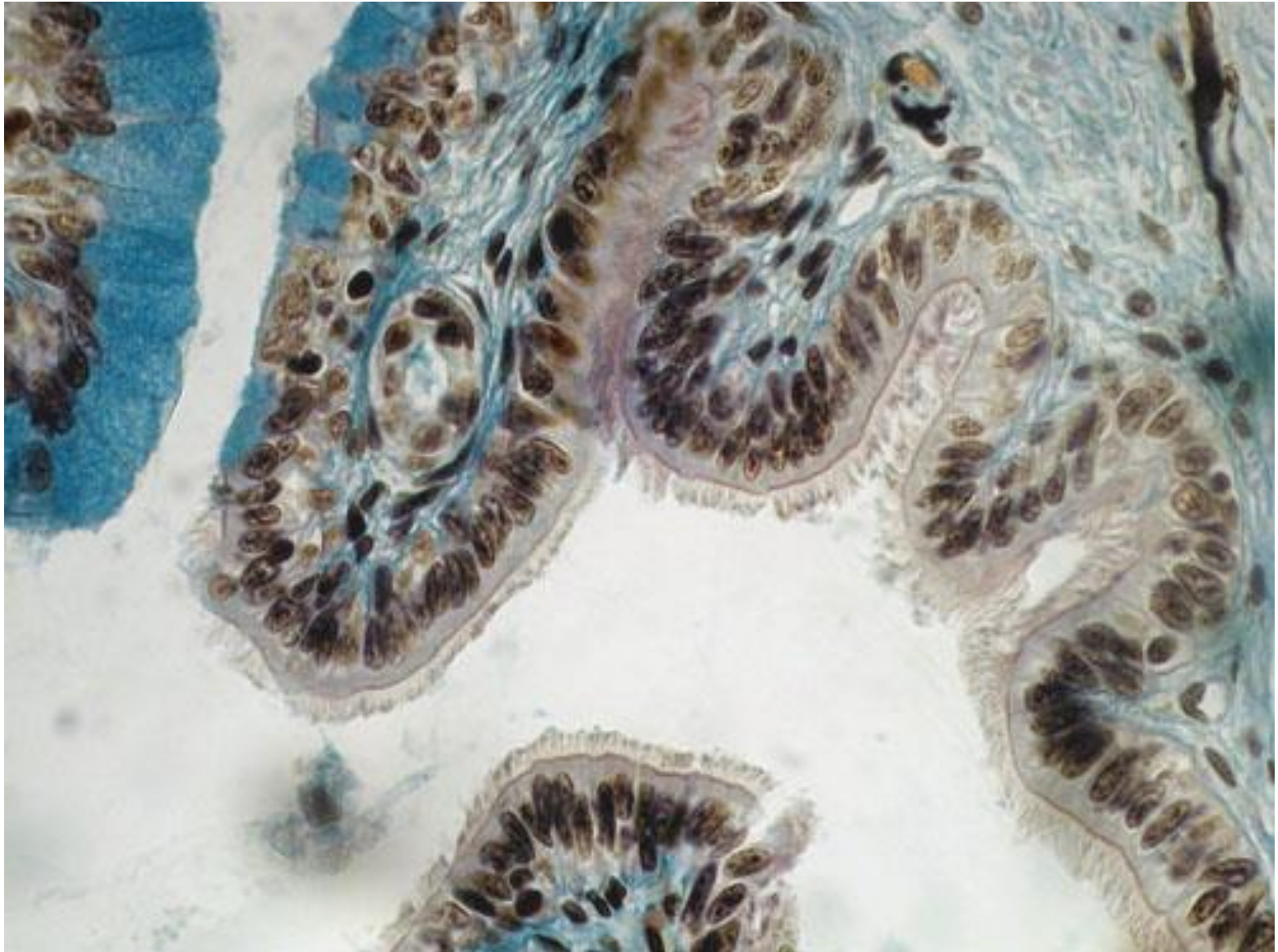
Tubuli renali: orletto PAS+



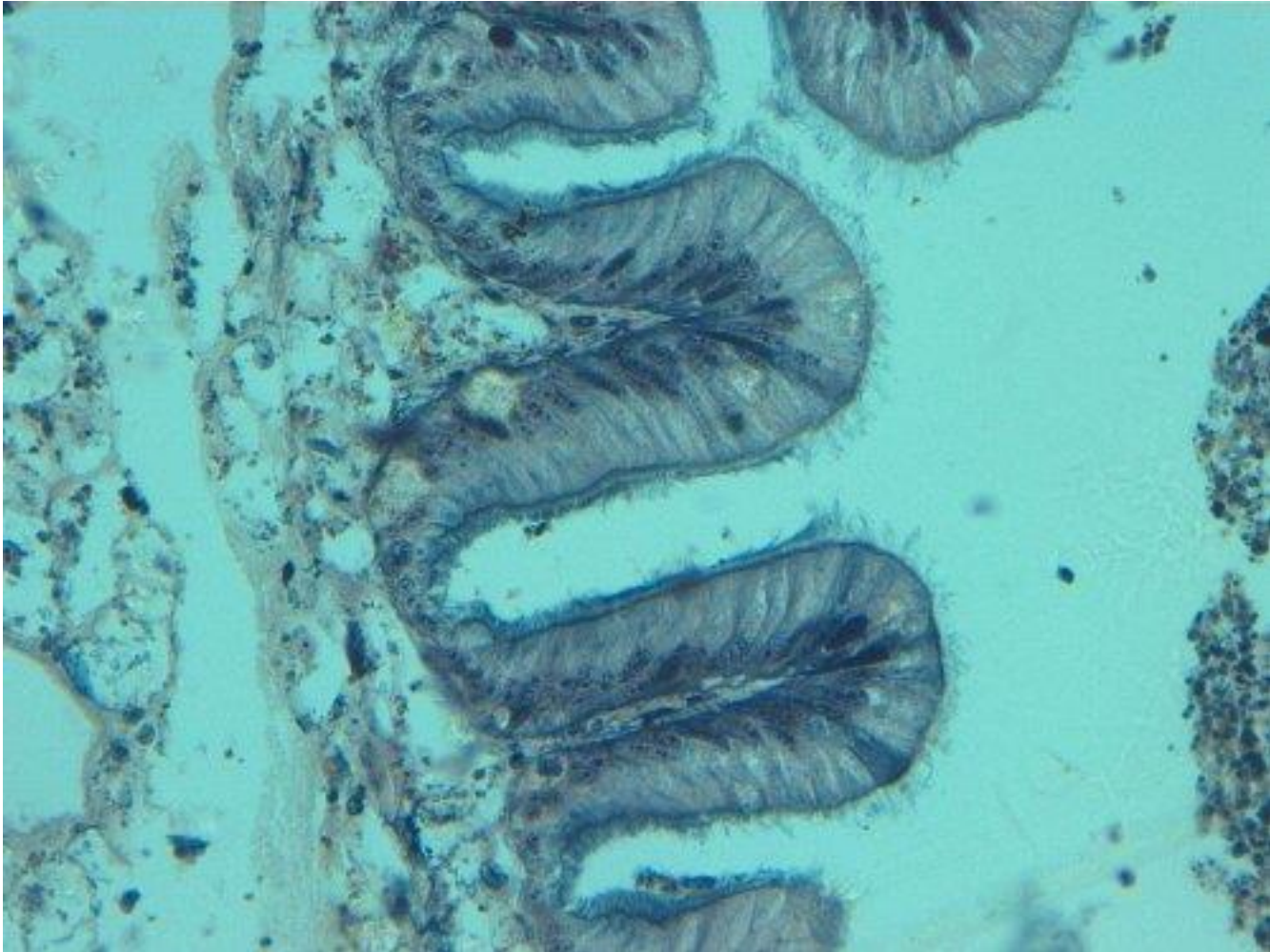
Tubuli renali: orletto-fosfatasi alcalina



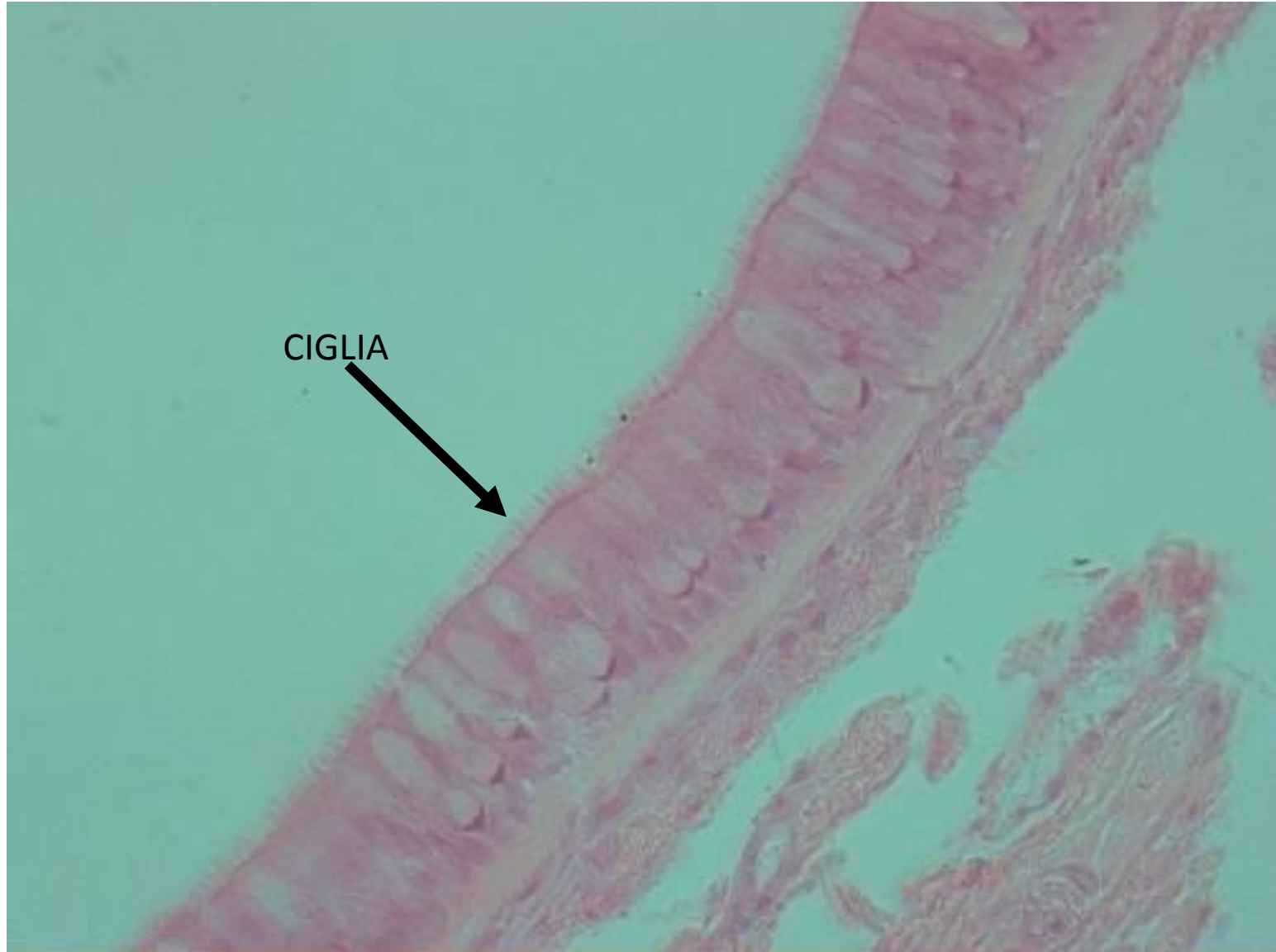Epitelio cigliato e ghiandolare



Epitelio cigliato



Sezione di epitelio cilindrico pseudostratificato cigliato



Urotelio (Uroepitelio)

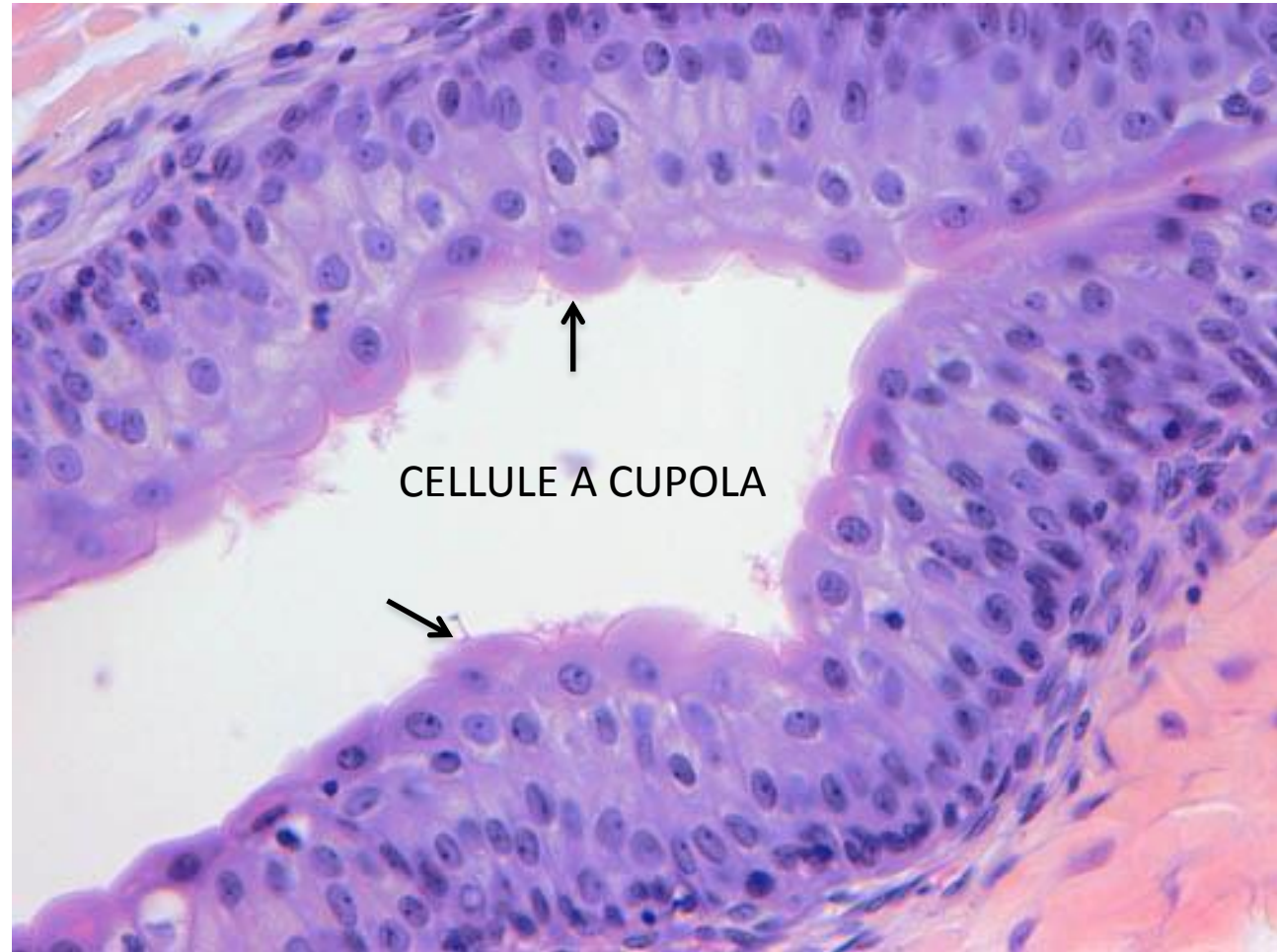
Epitelio di Transizione

=

Pluristratificato (o pseudo ??)

Soggetto a modifiche legate a
cambiamenti di volume degli organi
cavi che tappezza

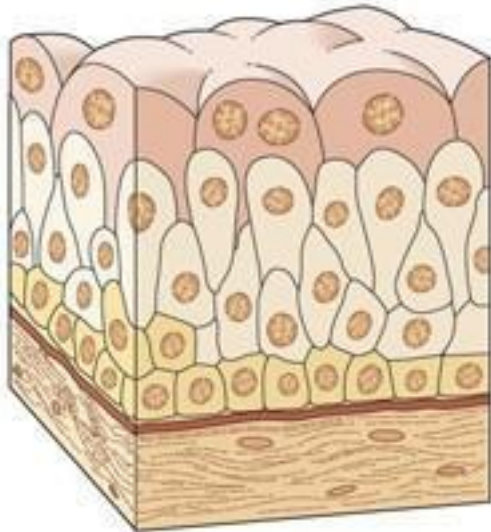
Impermeabile ad acqua e sali



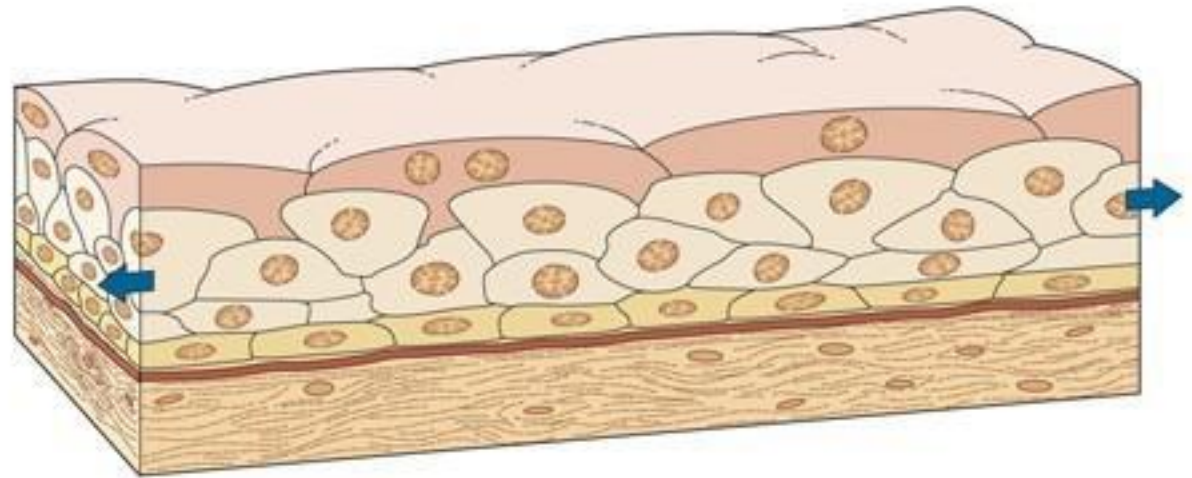
Vescica vuota= l'epitelio presenta numerosi strati

VESICICA URINARIA

vuota



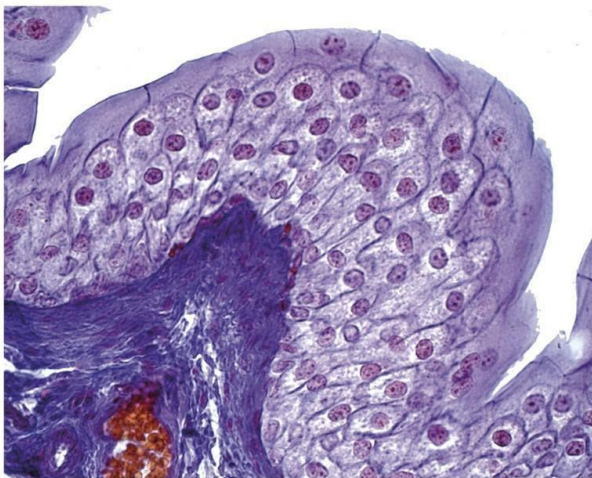
piena



© edi.ermes, milano

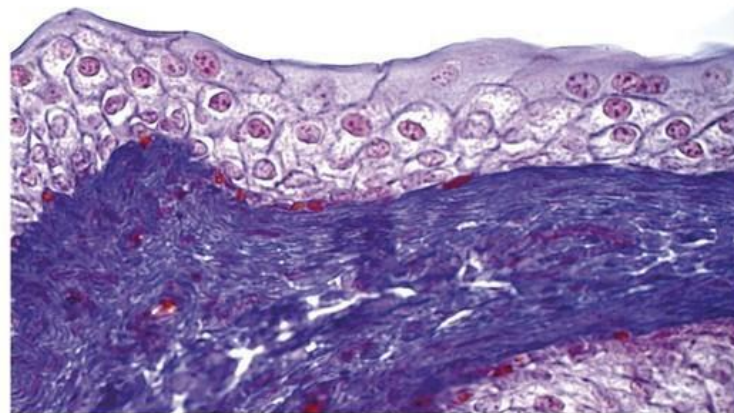
© edi.ermes, milano

Edi.Ermes in concessione a



OOBA © edi.ermes, milano

Edi.Ermes in concessione a

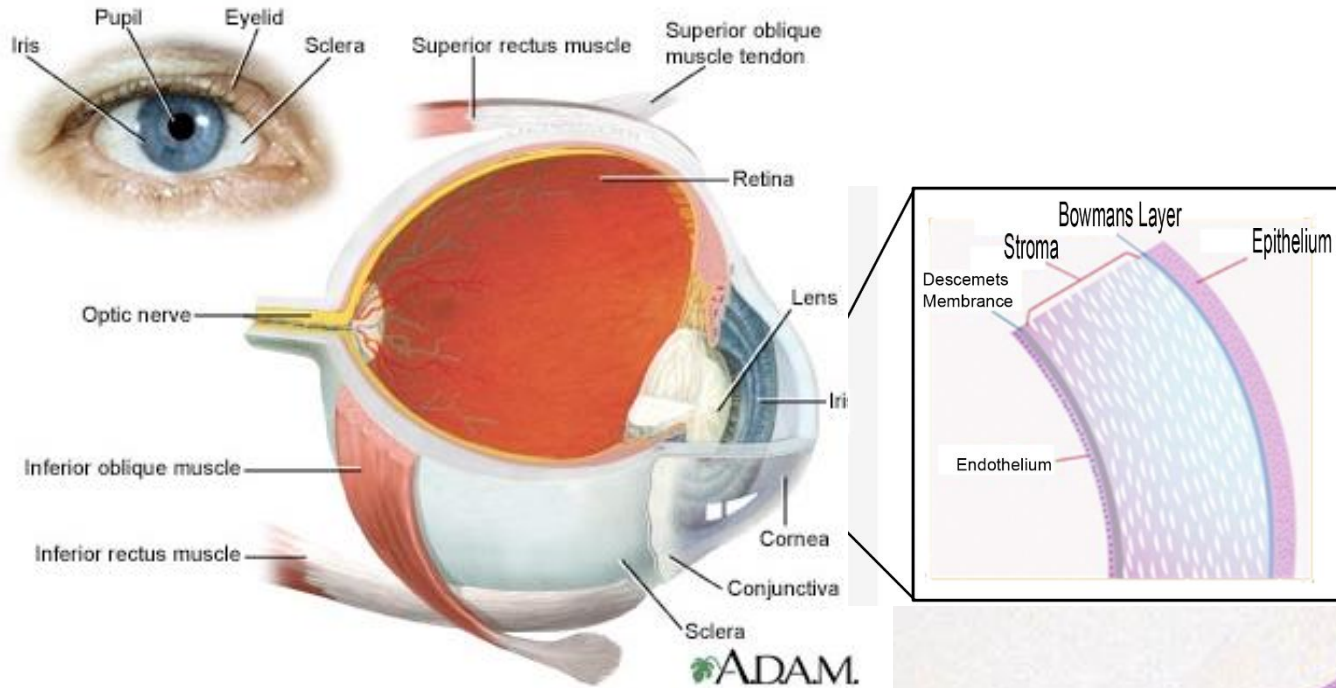


OOBA © edi.ermes, milano

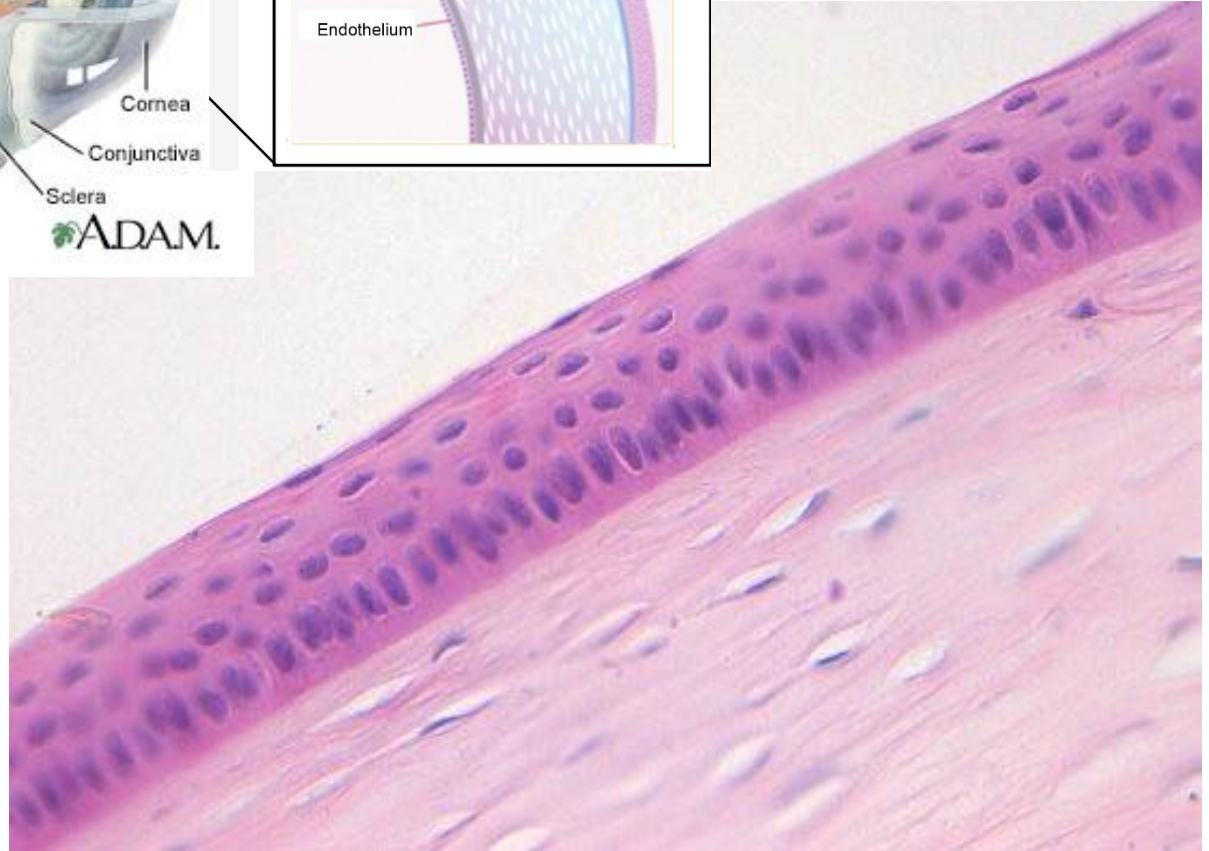
Edi.Ermes in concessione a

CORNEA

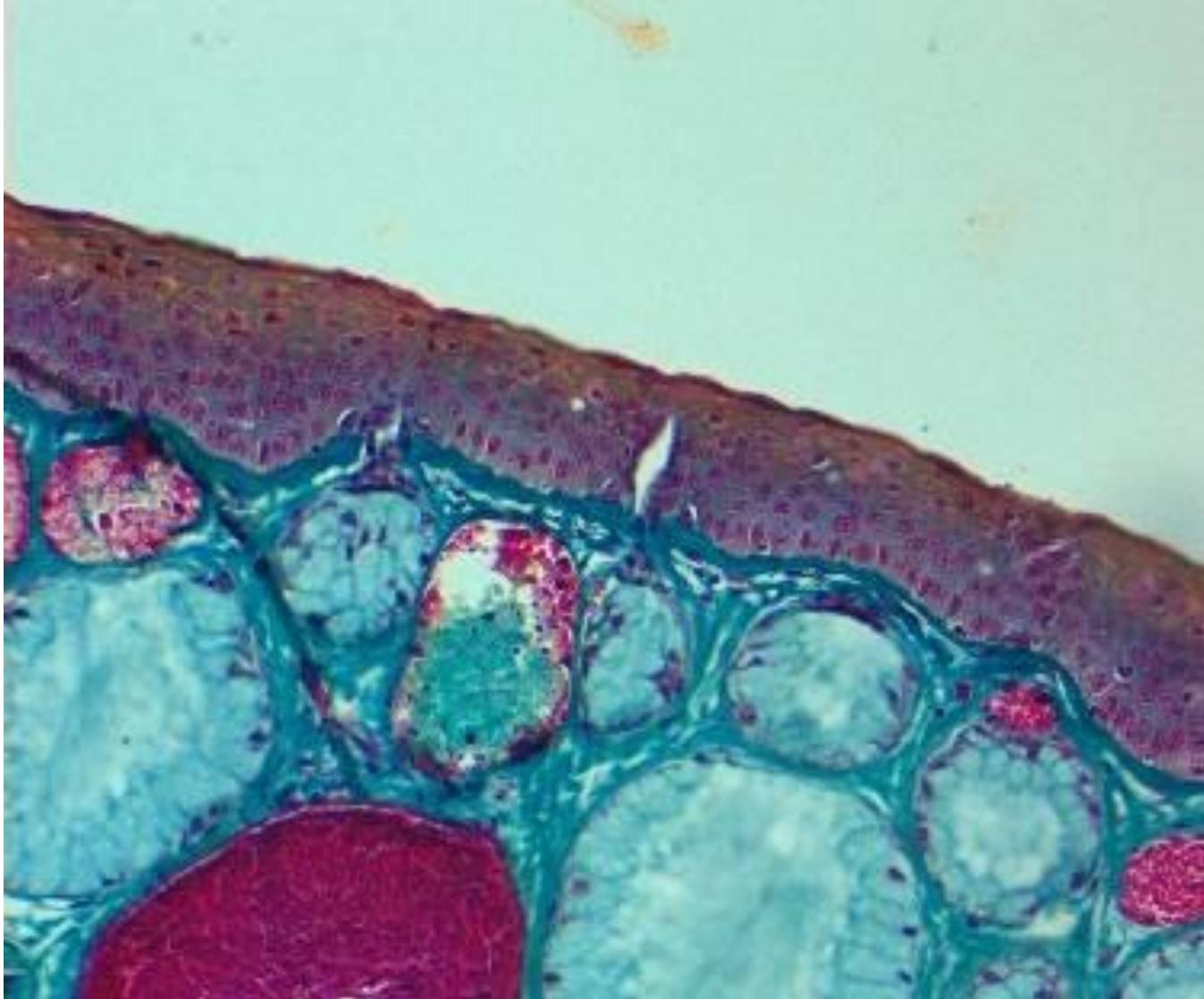
Epitelio pluristratificato pavimentoso non corneificato



Funzione:
Protezione da abrasione
Barriera permeabile

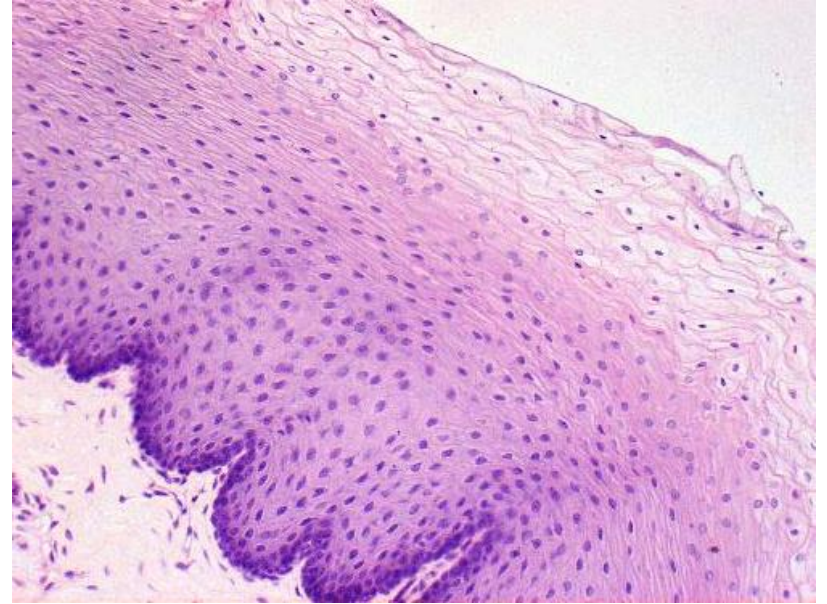
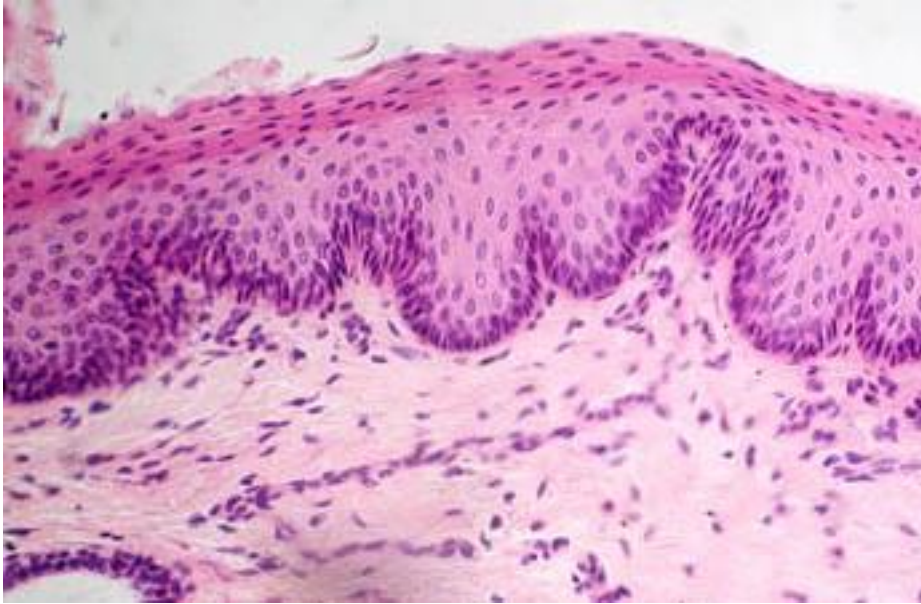


Xenopus l. epidermide: epitelio pavimentoso stratificato poco corneificato



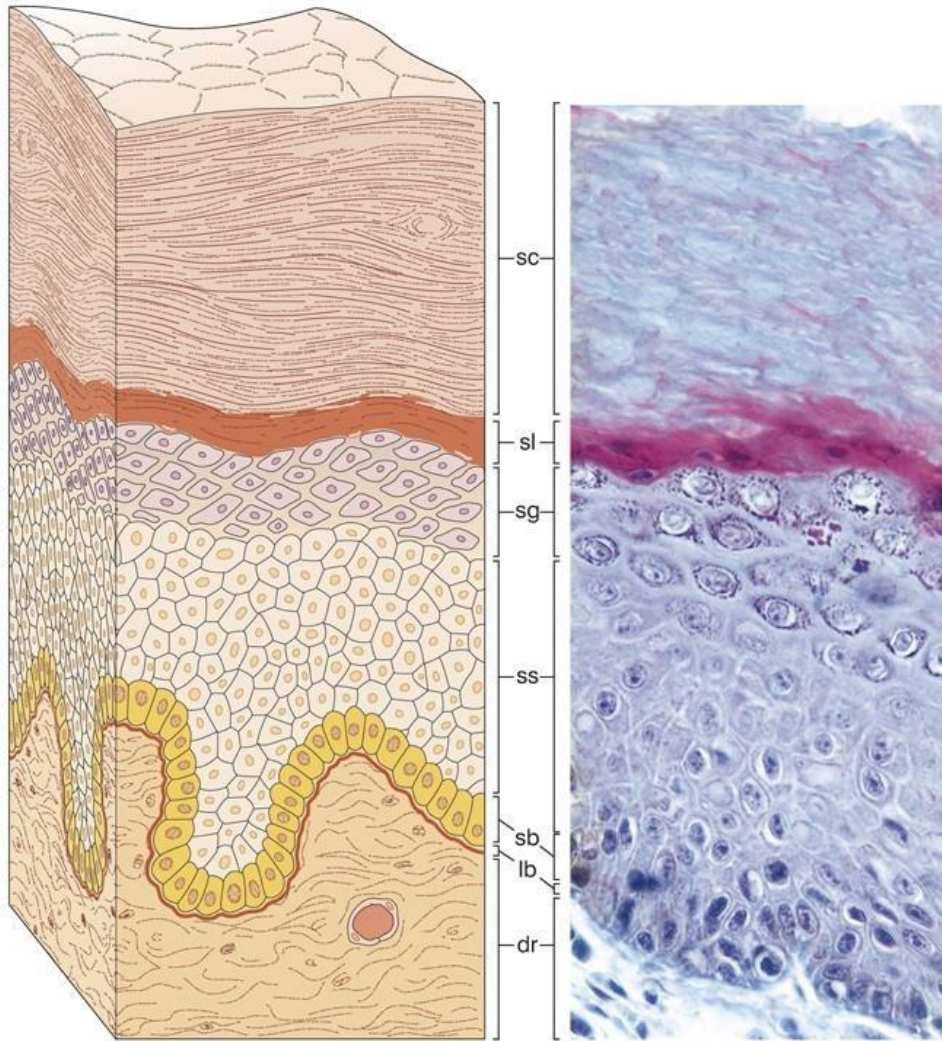
ESOFAGO

Epitelio pavimentoso pluristratificato non corneificato



EPIDERMIDE

Sezione di epitelio pavimentoso pluristratificato cheratinizzato



- DERIVA DALL'ECTODERMA

- CELLULE: **CHERATINOCITI**
(producono cheratina)

si possono riconoscere 5 strati cellulari:

- 1) STRATO BASALE (germinativo)
- 2) STRATO SPINOSO (di Malpighi)
- 3) STRATO GRANULOSO
- 4) STRATO LUCIDO (non sempre presente)
- 5) STRATO CORNEO (non sempre presente)

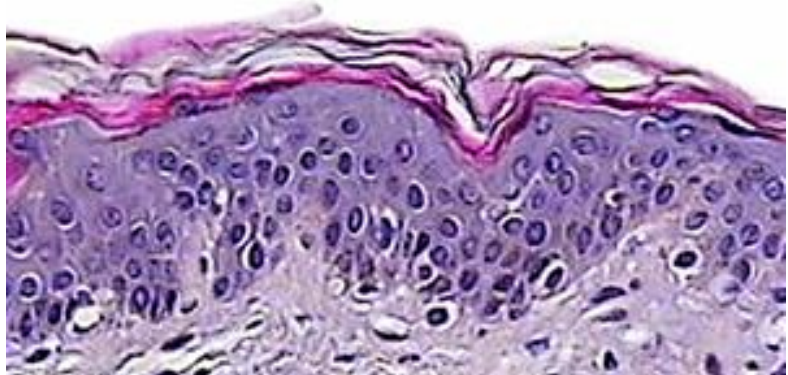
© edi.ermes, milano

Edi.Ermes in concessione a
SILVIA DE MARCHIS

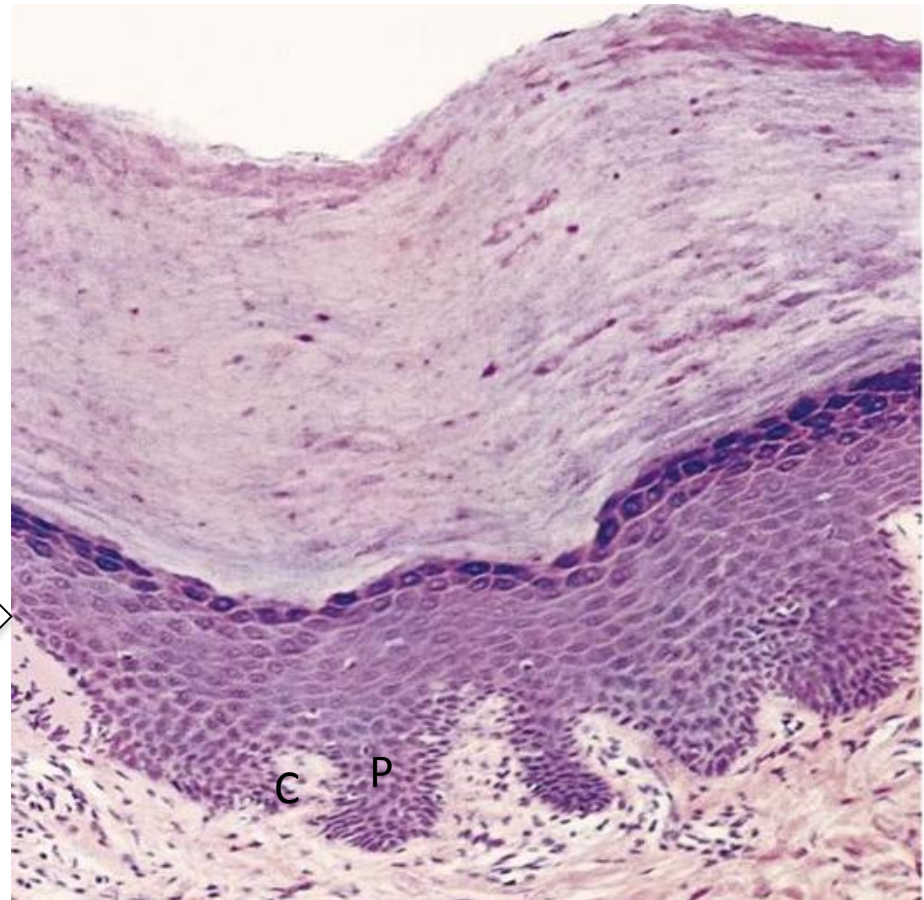
Epidermide di mammifero
(es .palmo mano; pianta del piede)

EPIDERMIDE

Ha spessore variabile

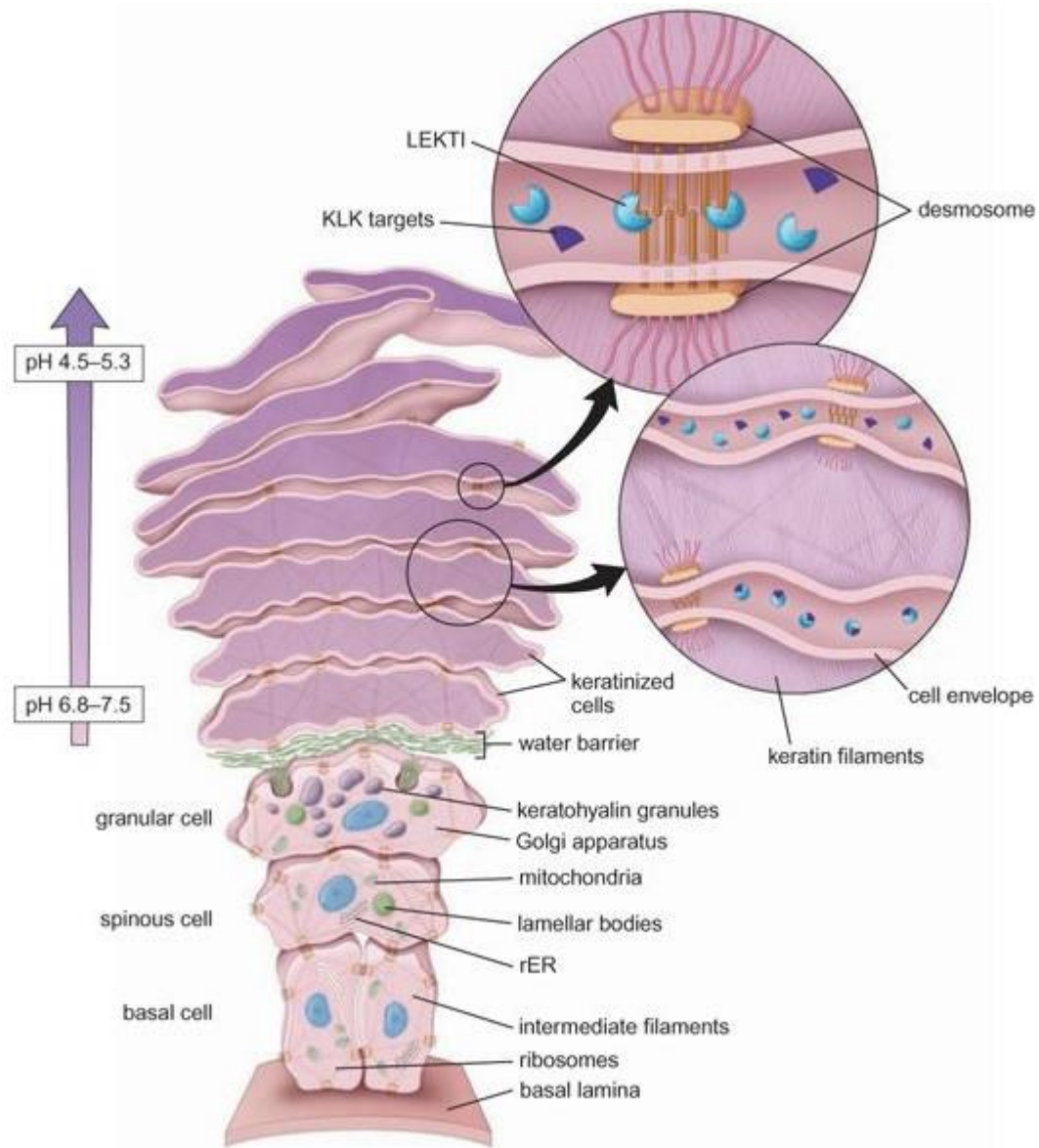


Giunzione dermo-epidermica →



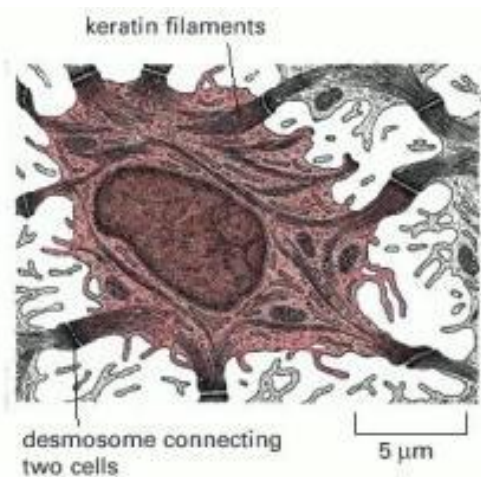
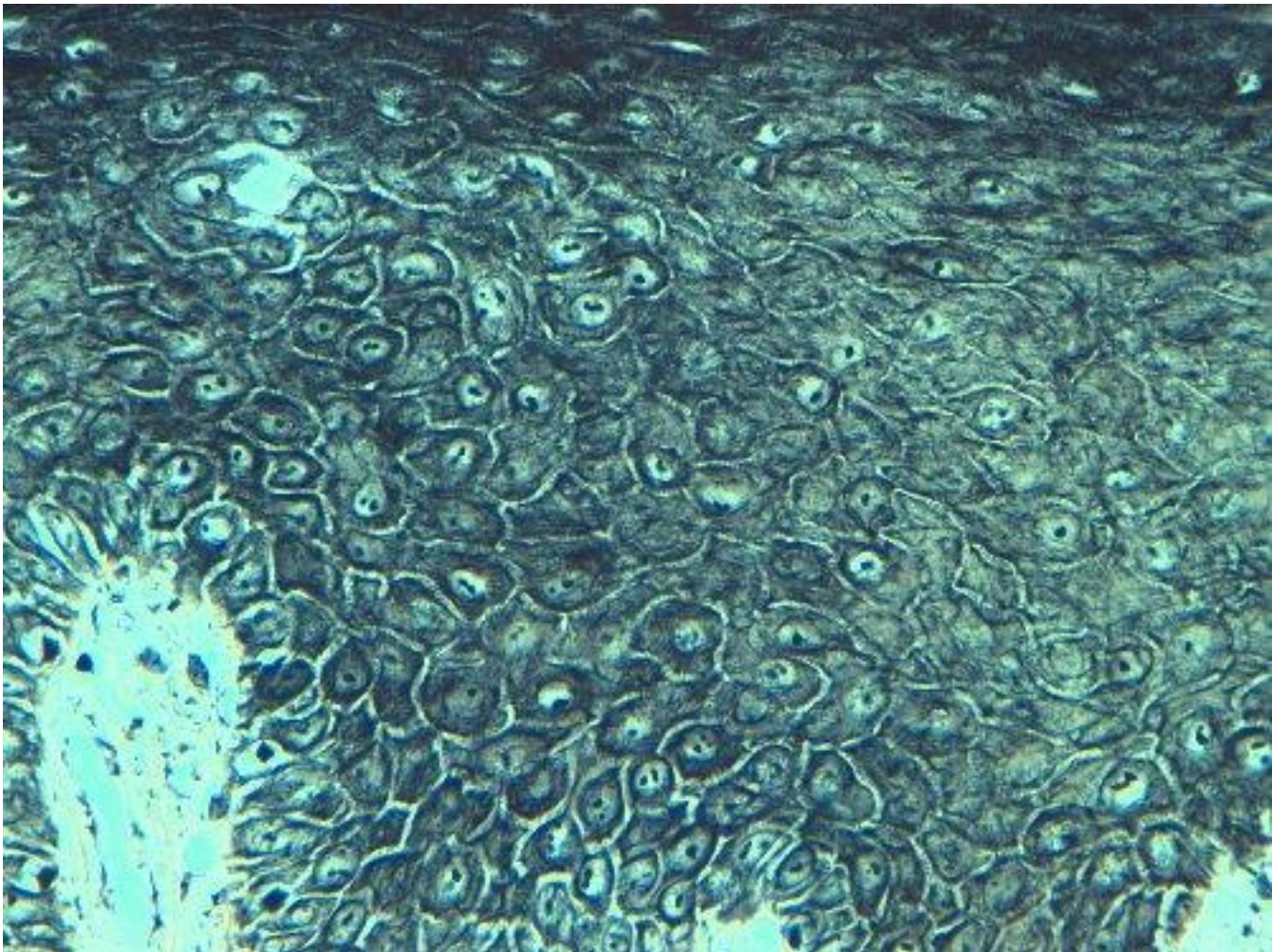
Papille dermiche (P)
Creste epiteliali (C)

Corneificazione



EPIDERMIDE

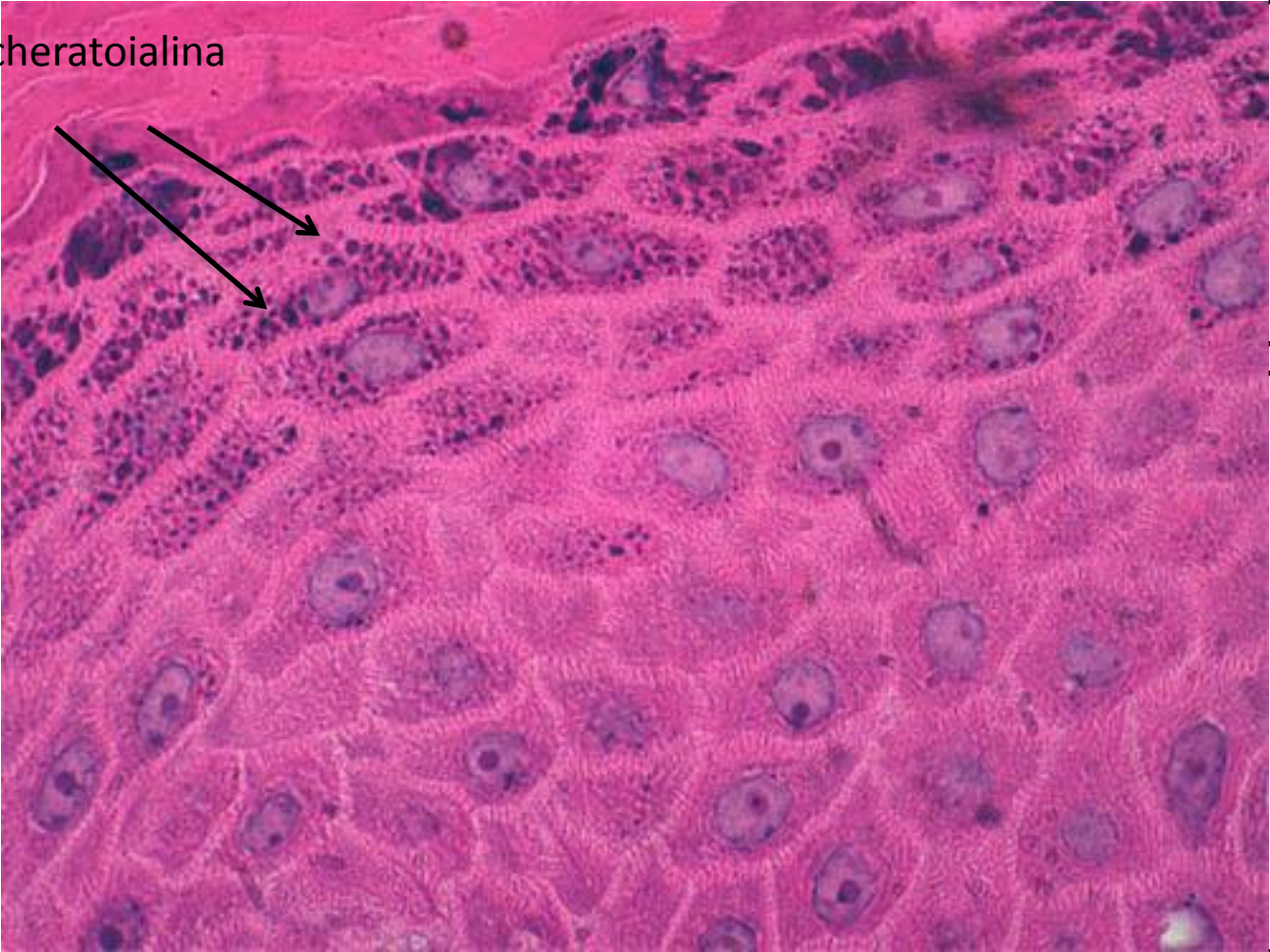STRATO SPINOSO



Cellule unite tra loro da numerosi DESMOSOMI (Nodi di Bizzozzero)

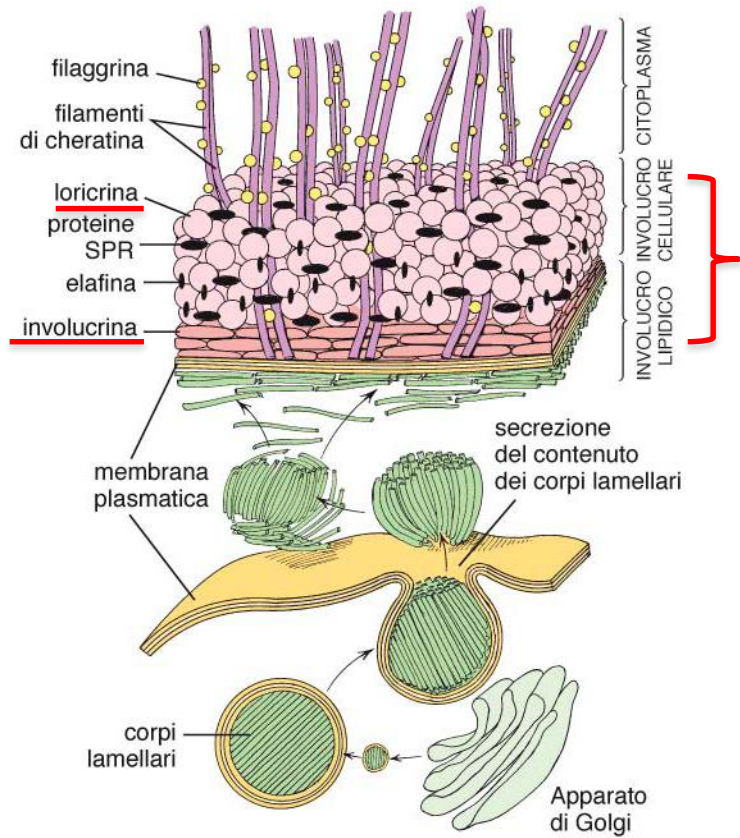
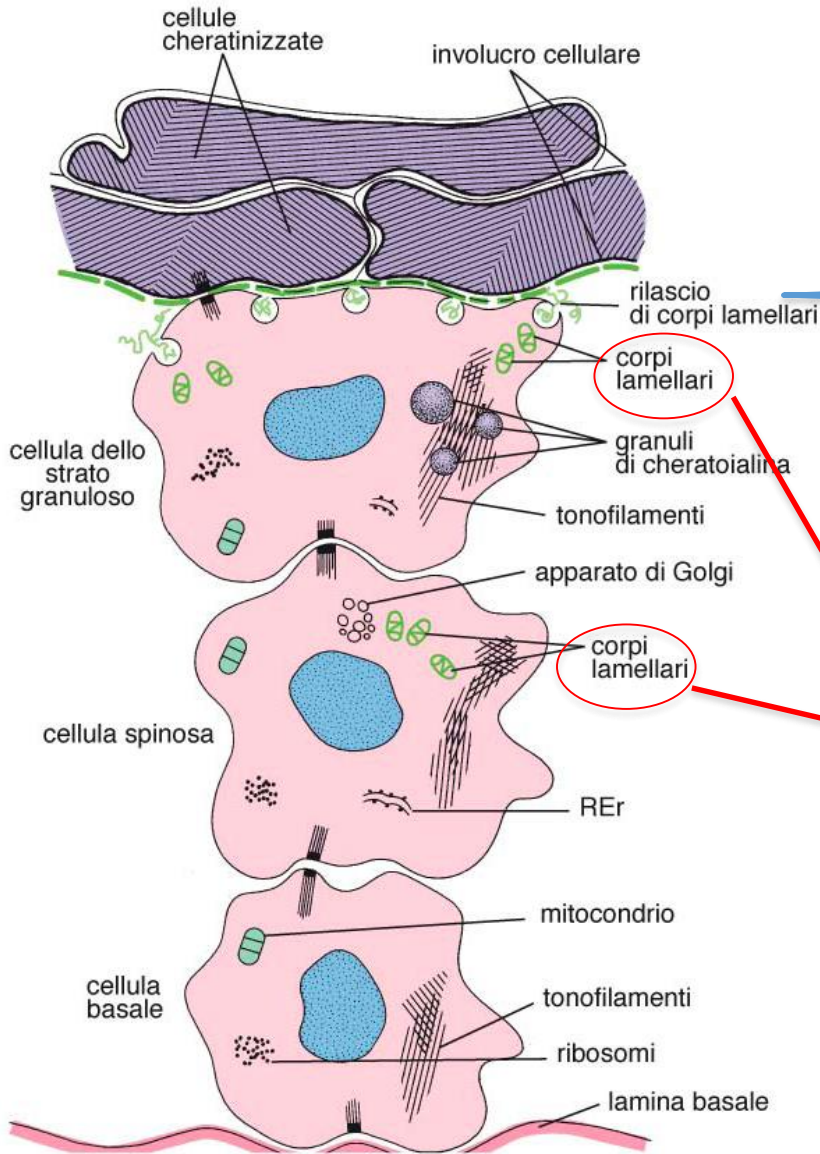
STRATO GRANULOSO

STRATO SPINOSO



Granuli di cheratoialina
(*filaggrina*)

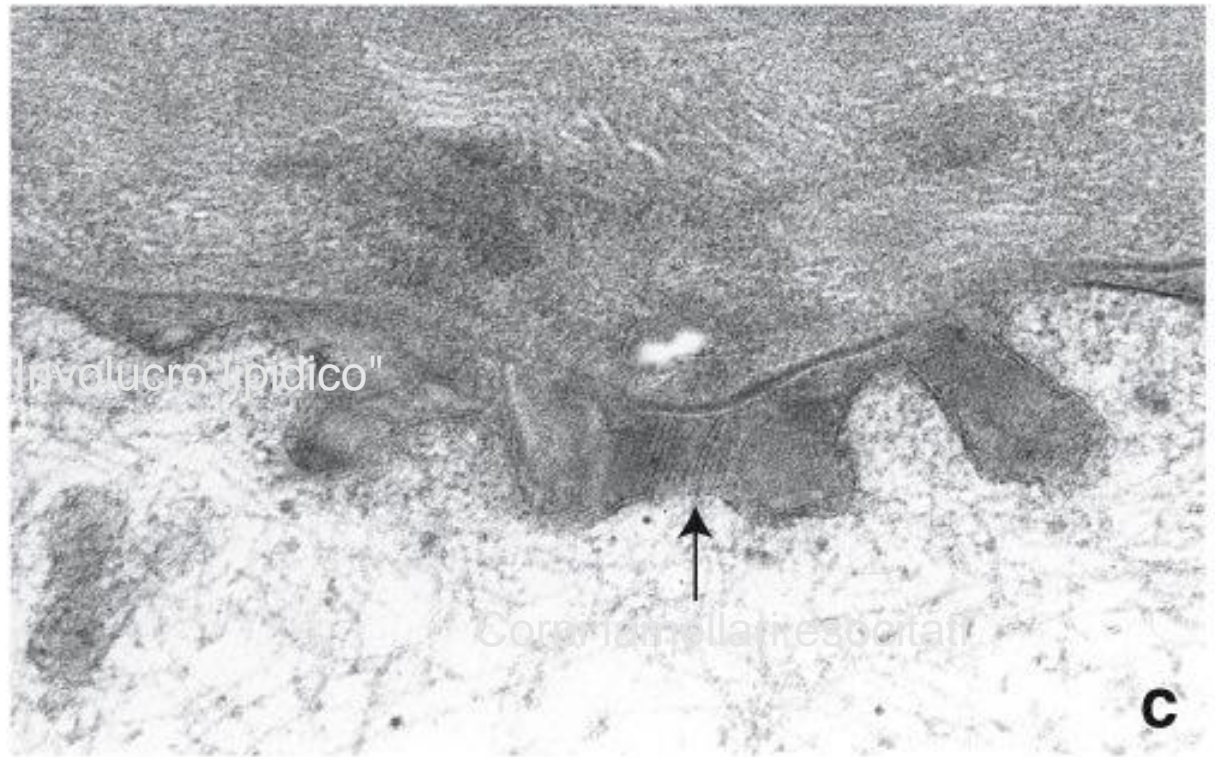
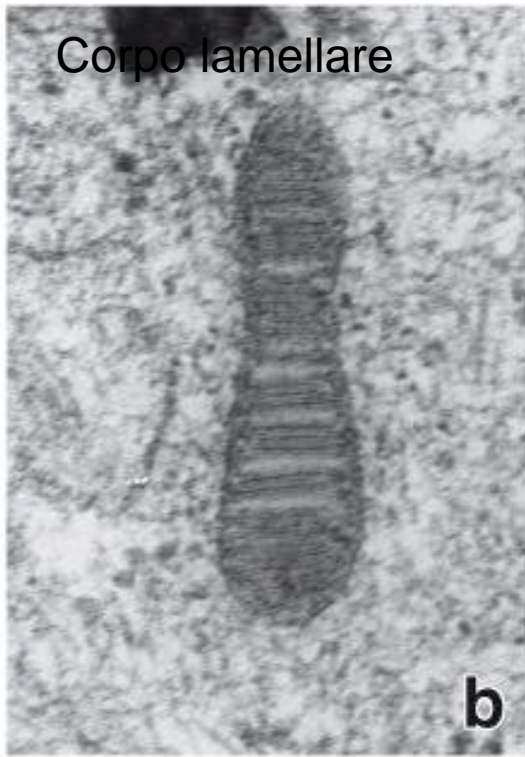Barriera idrorepellente



Barriera idrorepellente epidermica

Corpi lamellari (cheratinosomi):

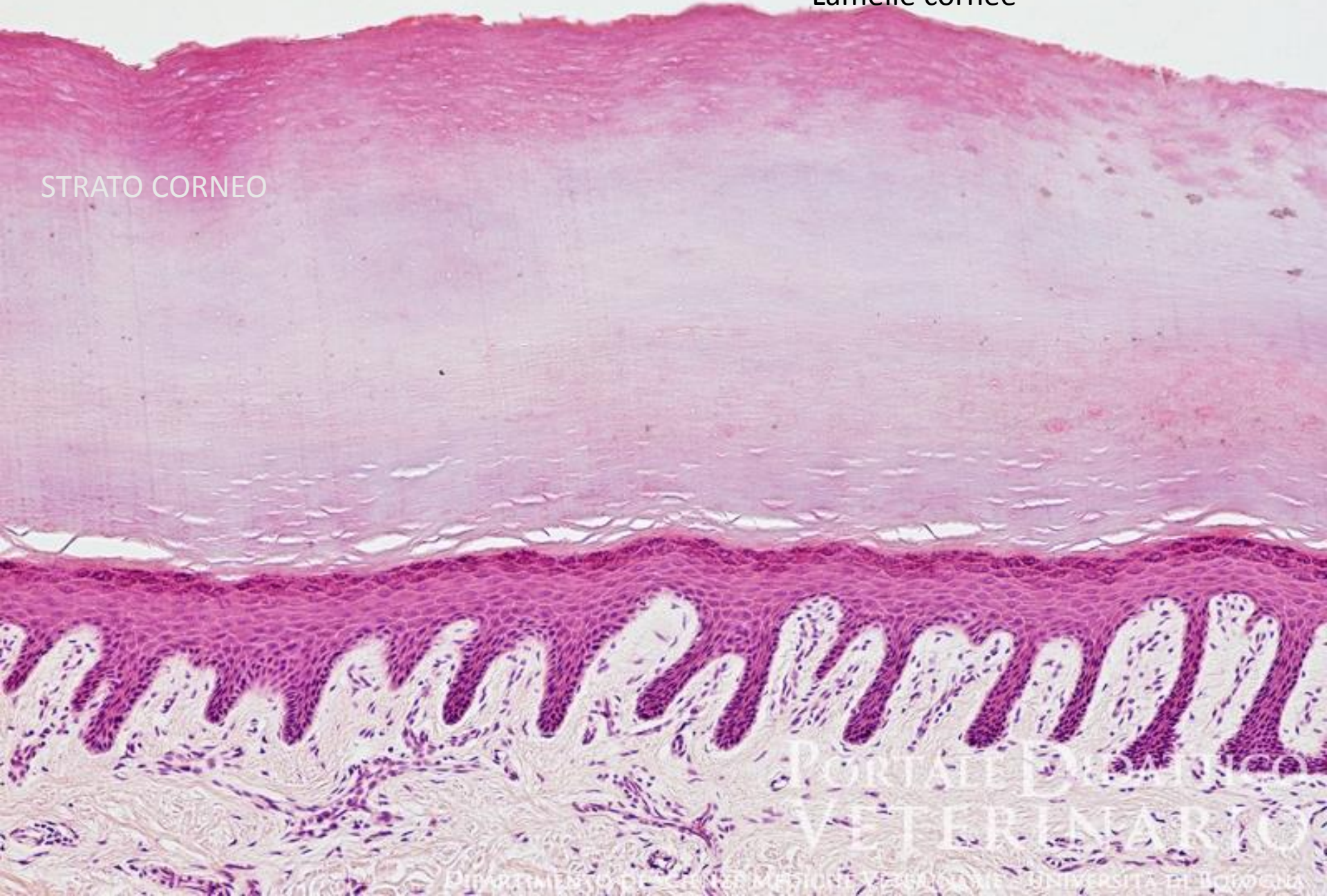
- Prodotti da cell spinose e granulose
- Originano nel Golgi
- Sono limitati da membrana
- Contengono una miscela di glicosfingolipidi, fosfolipidi e ceramidi
- Il loro contenuto è liberato per esocitosi al confine tra strato granuloso e strato corneo e forma un involucro lipidico che funziona da barriera Impermeabile all'acqua.



EPIDERMIDE

Lamelle cornee

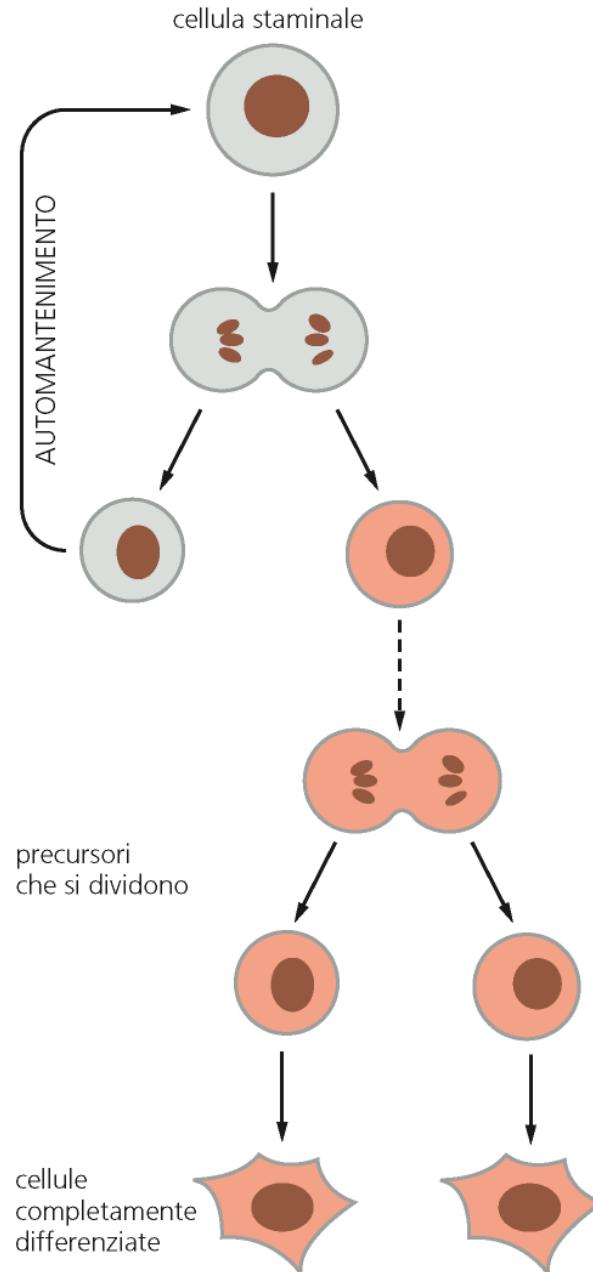
STRATO CORNEO

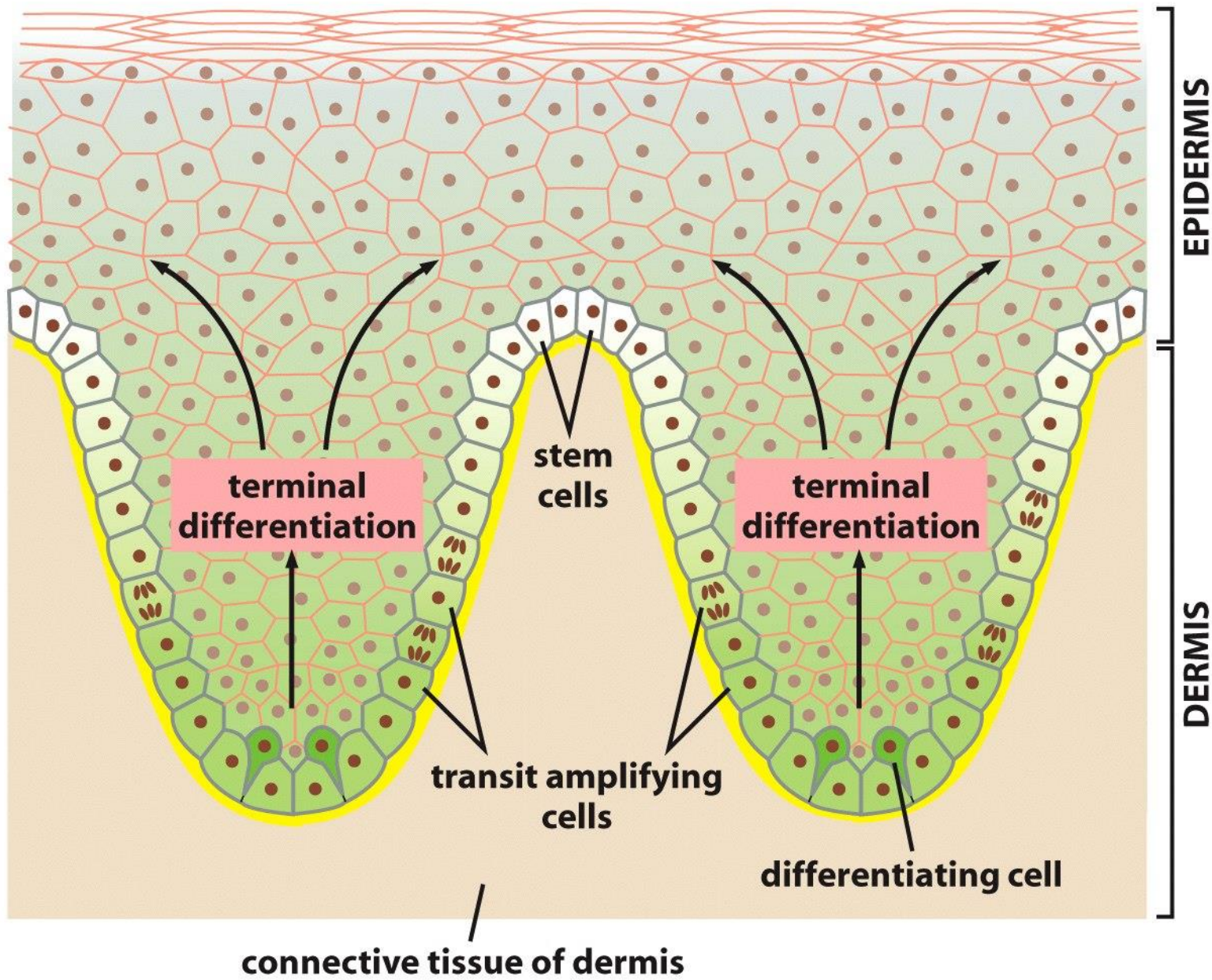


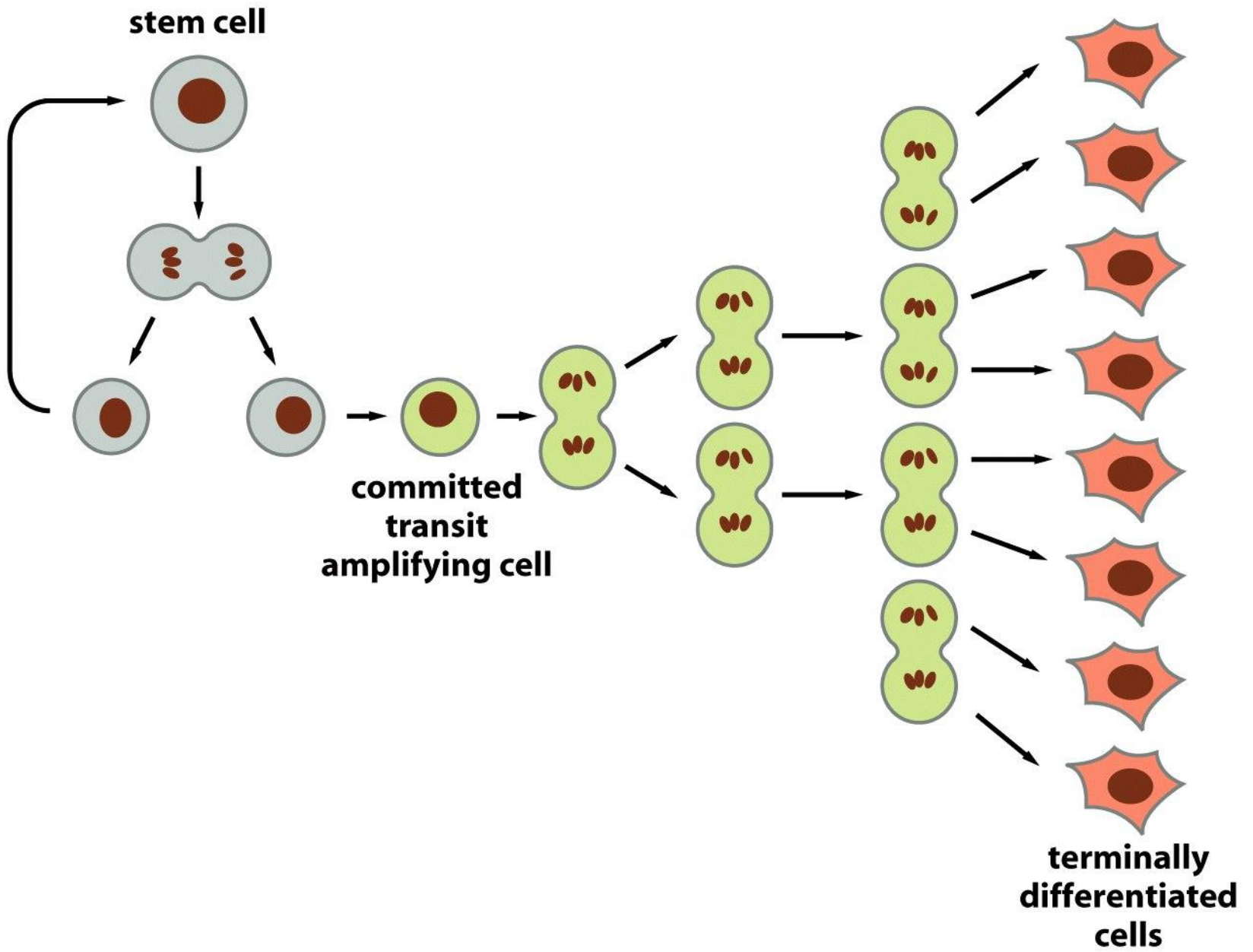
PORTALE DI
VETERINARIO

UNIVERSITÀ DEL PIEMONTE

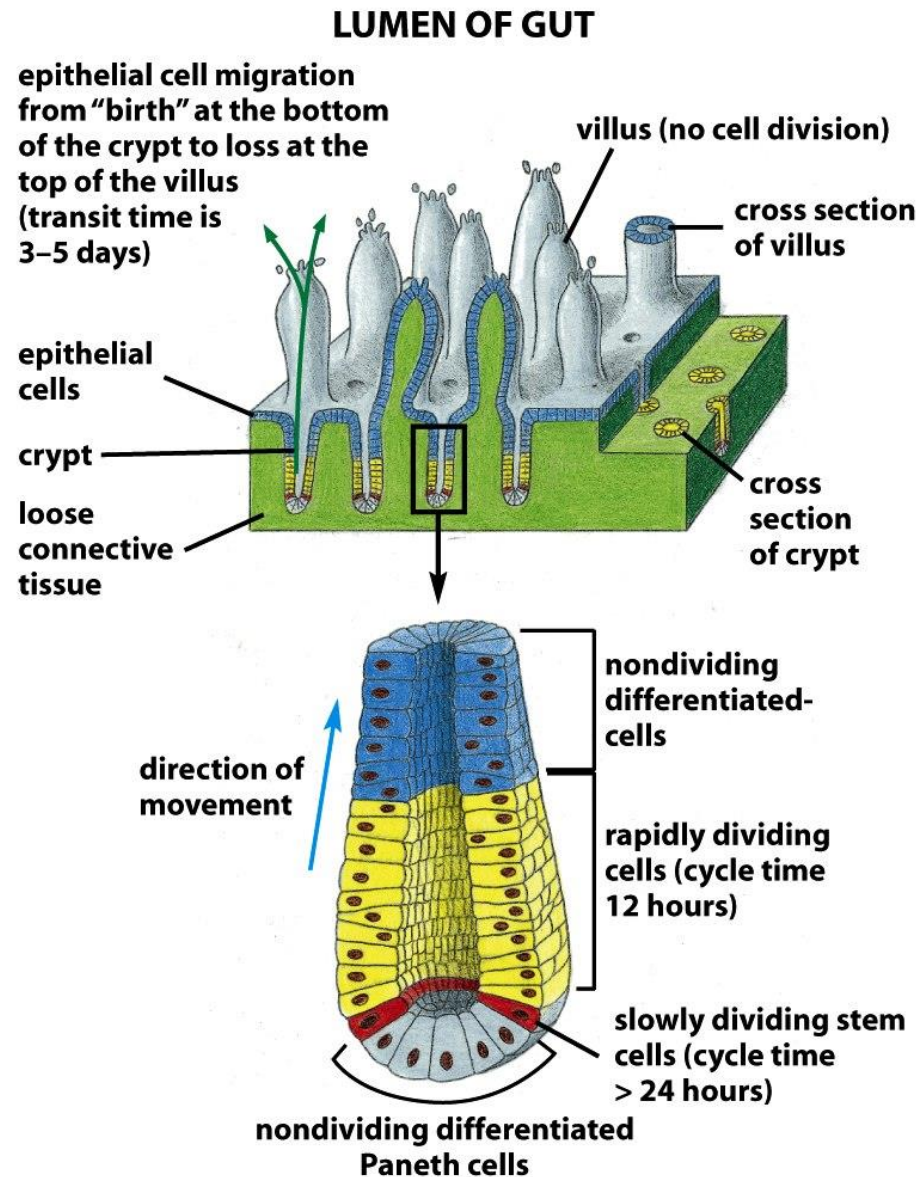
Rinnovamento cellulare

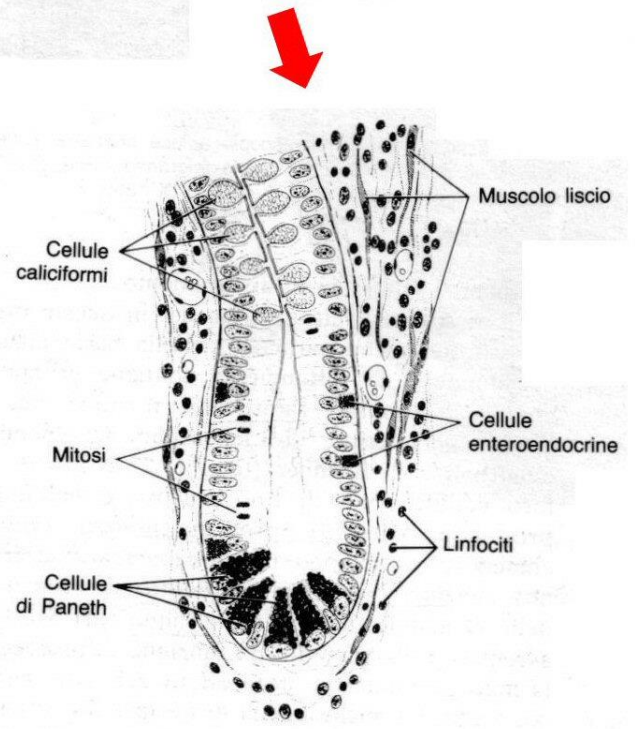
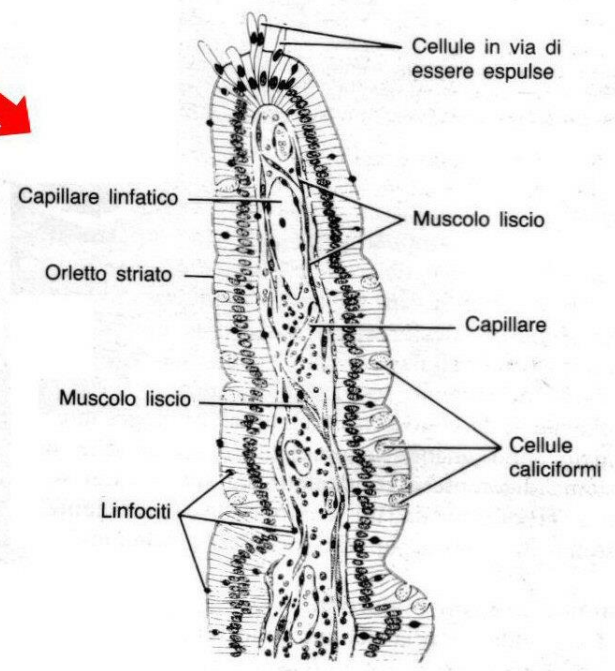
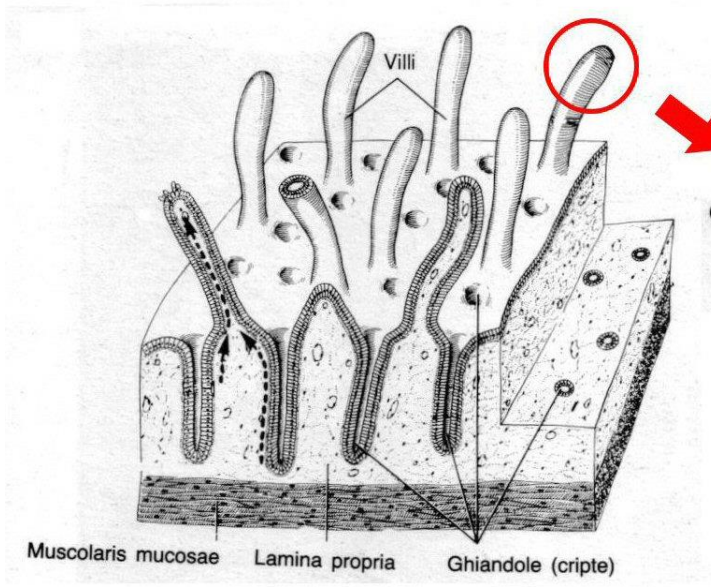






Rinnovamento degli enterociti





Rinnovamento dell'epidermide

